1899
Lane Medical Library

Lungenembolie

nach

Geburten und gynäkologischen Operationen.

Inaugural-Dissertation

zur

Erlangung der Doctorwürde in der Medizin und Chirurgie,

welche

mit Genehmigung der hohen medizinischen Fakultät

der

vereinigten Friedrichs-Universität Halle-Wittenberg

zugleich mit den Thesen

Sonnabend, den 14. Januar 1899, Vormittags 11 Uhr

öffentlich verteidigen wird

Philipp Bode
aus Loccum.

Referent: Herr Geh. Med.-Rat Prof. Dr. Fehling.

Opponenten:
Herr cand. med. **Reinhold Barthel.**
Herr Drd. med. **Wilh. Krohn.**

Halle a. S.
Hofbuchdruckerei von C. A. Kaemmerer & Co.
1899.

Imprimatur
Prof. Dr. **Eberth**
h. t. Decanus.

Seinen Eltern

in Liebe und Dankbarkeit

gewidmet.

Der Verfasser.

Digitized by the Internet Archive
in 2026

https://archive.org/details/IA40153703_0234

Für den Arzt kann es kaum etwas Erschütternderes geben, als eine Kranke an Lungenembolie zu verlieren. Hülf- und ratlos steht er dabei und sieht, wie unter quälendem Lufthunger, hochgradiger Cyanose binnen wenigen Minuten der Tod eintritt. Bei der Sektion lag es auf der Hand, in erster Linie die Lungen, bei denen die so plötzlichen, vollständig unerklärbaren Symptome auftraten, einer genauen Beobachtung zu unterziehen. Man fand die Lungenarterien durch Blutgerinnsel verstopft. Lange Zeit haben die Autoren sich über die Entstehung dieser Gerinnsel gestritten. Die einen nahmen an, dass durch eine Kompression der Lungenarterie eine Gerinnung eintrat, wie es ja von der Ligatur der Arterien bekannt war; die anderen suchten die Erklärung darin, dass eine Entzündung der Nachbarschaft der Arterien auf sie übergreife und so die Gerinnung bedinge. Wieder andere suchten die Ursache in einem krankhaften Zustande des Blutes. Ja, man kam zu der Ansicht, dass die Obliteration der Arterien durch eine Masse geschehe, die durch die Zirkulation in das Gefäss geführt und hier eingekeilt werde. Alles dies sind ja Möglichkeiten, nur befanden sich alle Autoren in dem grossen Irrtum, die Gerinnsel in den Lungenarterien als hier primär anzunehmen. Bochdaleck stellte sogar die kühne Behauptung auf, dass die Gerinnsel in den kleinen Ästen, ja sogar in den Capillaren ihren Ursprung hätten, von hier aus sich rückwärts entwickelnd so die Apoplexie

der Lungen bewirkten. Erst Virchow brachte Klarheit durch seine bahnbrechende Arbeit: „Über die Verstopfung der Lungenarterie". Durch seine genauen Versuche bewies er einen innigen Zusammenhang der Lungenembolie mit der Thrombose. Er stellte die jetzt allgemein wissenschaftliche Behauptung auf, dass der Embolus sekundärer Natur sei; sein primärer Ursprung ist im Venensystem oder im rechten Ventrikel zu finden. Durch den Blutstrom gelangt der Pfropf in die Lungenarterien. Wie bekannt, treten nach Geburten und gynäkologischen Operationen Thrombosen der beteiligten Gefässe ein, welche in der Regel reaktionslos bleiben. Obgleich mehrere gynäkologische Autoren im Anschluss an die Virchow'schen Thatsachen, Lungenembolien nach Geburten und gynäkologischen Operationen nachgewiesen hatten, so waren diese Berichte doch wohl nur kasuistischer Natur. Sobald die gröberen Symptome für eine Thrombose fehlten — und dies ist in der Regel der Fall bei Beckenvenenthrombosen — war man vollständig machtlos. Erst wenn es zu spät war, wenn die tötliche Lungenembolie mit ihren grausamen Erscheinungen auftrat, konnte man die Diagnose auf Thrombose stellen.

Da war es Mahler, der an der Hand eines grossen Materiales in der Frauenklinik zu Dresden der prophylaktischen Therapie Aufschluss verschaffte. Mahler wies auf die Wichtigkeit einer genauen Beobachtung von Puls und Temperatur hin Sie allein soll nach seiner Darstellung uns die Diagnose einer verborgenen Thrombose zu einer Zeit schon stellen lassen, wo andere Symptome noch fehlen; und somit uns die Möglichkeit geben, durch geeignete Anordnungen rechtzeitig einer Lungenembolie vorzubeugen. Über das Verhalten von Puls und Temperatur spricht sich Mahler folgendermassen aus:

> „In einer typischen Thrombosenkurve geht der Puls bei vollkommen normaler Temperatur „staffelförmig" in die Höhe, seine Steigung dauert an, während

sich die Temperatur in den alten Bahnen bewegt. Erscheint das Oedem, so wird ein thrombosierter Strang fühlbar, oder treten Lungensymptome auf, so erreicht die Pulssteigerung ihren Höhepunkt; und mitunter schnellt auch gleichzeitig die Temperatur in die Höhe. Während aber in den nächsten Stunden die Temperatur abfällt, bleibt der Puls Tage lang hoch."

Allerdings kommen von diesem Typus Abweichungen vor, namentlich wenn mit dem Ansteigen des Pulses gleich von Anfang an geringe Temperatursteigerungen auftreten. Aus dem Missverhältnis zwischen der Höhe der Temperatur und der Frequens des Pulses soll die Diagnose einer verborgenen Thrombose ziemlich sicher zu stellen sein; ferner daraus, dass keine Gründe für die Erhöhung der Temperatur zu finden sind, und wenn solche gefunden und durch Abhilfe die Temperatur zur Norm zurückgesunken ist, der Puls dauernd hoch bleibt.

Wyder ist für die Mahler'schen Beobachtungen voll und ganz eingetreten, obwohl auch er, wie Mahler, zwei Fälle zu verzeichnen hat, in denen kein einziges Zeichen für das Vorhandensein einer Thrombose sprach, und so der Tod ganz unerwartet eintrat. Wie Gessner, so vermissten auch wir des Öftern das sogenannte Mahler'sche Phaenomen.

Der vorliegenden Arbeit liegen zwei Fälle nach Geburten, die in den letzten 4 Jahrgängen, und 10 Fälle nach gynäkologischen Operationen, die in den letzten 10 Jahrgängen in der hiesigen Königlichen Universitäs-Frauenklinik behandelt wurden, zu Grunde.

Wenden wir uns zuerst den beiden Fällen nach Geburten zu, bei denen jedesmal die Hülfe der Poliklinik in Anspruch genommen wurde. Dagegen in der Anstalt selbst, wo in den 4 Jahrgängen 1530 Geburten stattfanden, sind keine Todesfälle an Lungenembolieen zu verzeichnen. Dieses so günstige Resultat kann nur in der vorzüglichen Technik und der richtigen Leitung von Geburten, Nachgeburten

und Wochenbetten, wie sie in unserer Klinik auf das Sorgfältigste geübt wird, seine Begründung und Erklärung finden. Leider aber müssen wir uns gestehen, dass alle in Frage kommenden Bedingungen eben nur in einer Anstalt so strikte durchgeführt werden können. Wie viel übler ist draussen unsere Poliklinik, der praktische Arzt daran. Wie oft stossen wir dort auf soziale Verhältnisse, die uns so hindernd in den Weg treten, dass wir trotz der richtigen Erkenntnis des vorliegenden Falles einfach machtlos sind. Auf alle hier in Frage kommenden Punkte, wie Mangel an gute, genügende Verpflegung, ungesunde Wohnung, Unreinlichkeit, elender Ernährungszustand, Zustände, wie wir sie leider Gottes in unseren unteren Volksschichten finden, näher einzugehen, dürfte über den Rahmen dieser Arbeit gehen.

Es sei noch bemerkt, dass wir doch in den meisten Fällen unmittelbar vor der Geburt oder während derselben gerufen werden. Wir bekommen dann oft die Patientin zum ersten Male in Behandlung; die Zeit ist oft so knapp, so drängend, dass wir von der Aufnahme einer genauen Anamnese Abstand nehmen und sofort zur Geburt schreiten müssen. Tritt dann der Tod in Folge von Lungenembolie ein, so sind dies eben jene traurigen Fälle, wo die beste Technik, die sorgfältigste Geburtsleitung nichts vermag; hierzu gehören unsere beiden Fälle.

Unmittelbar nach der Geburt trat unter den typischen Symptomen, wie Lufthunger, Cyanose, Verschwinden des Pulses binnen kurzer Zeit der Tod ein. In beiden Fällen kam uns derselbe vollständig unerwartet, da aus der, wenn auch nur kurzen, Untersuchung, die Puls, Temperatur, Lungen und Herz als normal ergab, die drohende Gefahr einer Lungenembolie nicht erkannt werden konnte.

Wie die Erfahrung gelehrt hat, ist erfreulicher Weise gerade nach Geburten das Auftreten von Lungenembolieen sehr selten, und der Hauptgrund ist zweifellos auch hier in jener guten Leitung der Geburten und Nach-

geburtsperioden zu finden, wie sie in unseren Polikliniken gehandhabt wird, und in der heut zu Tage jeder praktische Arzt hinreichend unterwiesen worden ist.

Gehen wir nun zur Besprechung der 10 Fälle nach gynäkologischen Operationen über. Dem Berichte über den Befund, Krankheitsverlauf und Sektionsergebnis habe ich in jedem einzelnen Falle noch eine kurze Epikrise hinzugefügt. Die so erzielten Ergebnisse sollen dann zu einer zusammenfassenden Darstellung des ganzen Krankheitsbildes verwandt werden.

Fall 1. Jahrgang 1889/90. Journal No. 197.

Myoma uteri submucosum.

Frau Z. 48 Jahre, 1 Zangengeburt, Wochenbett glatt; Menses normal. Seit Januar 1885 sehr starke Blutungen unregelmässig eintretend mit 4—8 wöchentlicher Pause. Deswegen zuerst behandelt vom 24. Juni bis zum 15. Nov. 1885 im Magdeburger Krankenhause. Blutung stand nur für kurze Zeit und dann wieder unregelmässiger Eintritt der Blutungen. Mitte September 1888 hochgradige Blutungen. Morcellement. Blutung stand bis Februar 89., dann wieder Eintritt stärkerer Blutungen. Am 13. Juni zum zweiten Male Morcellement. Stillstand; seit Mitte Juli wieder Blutungen.

Am 19. August Aufnahme: Pat. klagt über Husten. Stechende Schmerzen und Mattigkeit in den Beinen. Ödeme der Unterschenkel bestehen seit Frühjahr 1885. Druck auf Blase und Mastdarm. Beim Sitzen Drängen nach unten. Kein Emphysen der Lungen; Hustenreiz, kein Auswurf; diffuse Bronchitis mit vereinzelten Rasselgeräuschen. Bei der Untersuchung wurde ein Tumor festgestellt, der bis zum Nabel reichte. Oberes Scheidengewölbe ausgefüllt, Muttermund verstrichen. Uterus entspricht der Grösse im IV. Schwangerschaftsmonat. Es wurde die Diagnose auf submucöses Fibro-Myom gestellt, das in Verjauchung übergegangen ist.

Da Pat. sehr heruntergekommen, wird eine 10 tägige, symptomatische Behandlung eingeschlagen, um den gesunkenen Kräftezustand zu heben.

In Anbetracht der beiden erfolgten Morcellements und des Allgemeinzustandes wird Totalextirpatio uteri cum adnexis utrinque beschlossen.

29. August Operation: Abgesehen von einigen Schwierigkeiten bei der Unterbindung der linkerseits ungünstig gelegenen Spermatikalgefässe, beim Auffinden und Abtragen der beiden Ovarien, glatter typhischer Operationsverlauf. Beim Spalten des Uterus entleerte sich eine beträchtliche Menge Eiters. Es sei noch erwähnt, dass von einem Vernähen des Uterusstrumpfes abgesehen wurde wegen des starkinfektiösen Cervikalkanales. Jodoformgazetamponade des Cervikalkanales, Temperatur nach der Operation normal, Puls voll und kräftig; gegen Abend katheterisiert. Morphium, Pat. liegt wenig ruhig.

30. August; Nacht ziemlich unruhig; rapider Anstieg von Puls und Temperatur. Seit Mittag bekommt Pat. Angstgefühl, schlechter Gesichtsausdruck. Pat. klagt über herumstechende Schmerzen in der Seite. Die gestern vorhandene, geringe Druckempfindlichkeit seitlich im Epigastrium ist weniger ausgesprochen. Gegen das häufige Erbrechen Saturation. Starke Blähungsbeschwerden. Coffeïn, Weinklysmata 10^{30h} p. m. Durchgang der Winde ziemlich erhebliche Erleichterungen. Innerlich Wein, zwei Kampherinjektionen. Am Abend Morphium. Kein Husten. Keine Blutung.

31. August: Nacht unruhig, aber besser wie die vorige. Aussehen ziemlich gut. Einmal Erbrechen; Leib stark aufgetrieben, besonders rechts, aber dabei weich; kaum empfindlich. Winde gehen reichlich durch. Kein Husten. In den linken Lungenpartieen klingendes Rasseln. Morgens und abends Weinklysmata. Zwei Stunden nach den Klysmen reichlicher, dünner, sehr übelriechender Stuhl. Alkoholika, Kaffee, Thee, 1 gr Coffeïn per os. Kampher-

injektion. Temp. hoch 38,7 steigt bis 39,5. Puls voll und kräftig 118 fällt dann auf 104.

1. September: Ziemlich ruhige Nacht; bedeutend gebessertes Aussehen. Pat. fühlt sich soweit wohl. Keine Schmerzen; Leib weniger ausgedehnt, wie am 31. August, weich, druckunempfindlich. Lungen linksseitlich und unten und hinten: klingendes Rasseln. Pat. wird am Morgen auf die linke, und abends auf die rechte Seite gelagert. Analeptika, drei Weinklysmata, 1/2 Fl. Mousseux, 3 Glas Selters mit Kampher, 3×15 gtt. Lig. amon. anis; ausserdem noch Rotwein und Taragona. Nach den Tropfen heftiger Hustenreiz; zweimal 1/2 Stunde nach dem Klysma reichlicher, stinkender, flüssiger Stuhl. Einmaliges Erbrechen in Folge eines übelriechenden Flatus. Temperatur immer noch hoch 39,9 morgens, abends 39,4. Puls 112 resp. 110.

2. September: Nacht gut; Allgemeinbefinden und Aussehen gut. Leib weniger aufgetrieben. Verbandwechsel. Pat. schläft auch am Tage. 11h a. m. flüssiger, 11h p. m. gering geformter Stuhl. Essen schmeckt. Einmal am Morgen Erbrechen in Folge stinkender Flatus. Am Tage Lagerung auf die linke Seite; des Nachts Rückenlage. Temperatur bleibt immer noch hoch 39,3 abends. Puls fällt etwas morgens 98, abends 108.

3. September: Pat. hat weniger gut geschlafen, leichte brennende Schmerzen in der Wunde; Verbandwechsel. Lunge links unten zahlreiches Rasseln, rechts unten handtellergross Bronchialatmen, kein Rasseln. Alkoholika, in verschiedenen Formen. Liq. amon. anis. Pat. fühlt sich ganz wohl. Temperatur und Puls bewegen sich in denselben Bahnen.

4. September: 3^{15}h a. m. einmal Erbrechen, 4^{30}h a. m. Stuhl. Allgeinbefinden durchaus gut. Puls voll und kräftig. Guter Apetit. Verbandwechsel, Abtragen der gangränös gewordenen Partieen etc. Lunge links Rasseln sehr gering, dagegen solches rechs heerdweise hörbar. Lagerung tagsüber auf die linke Seite, nachts Rückenlage

3 gr Kampher und Äther. 3✕15 gtt. Liq. amon. anis; leichter Hustenreiz ohne eitrigen Auswurf. Puls und Temperatur status idem.

Pat. fühlt sich wohler, wie vor der Operation; Nacht gut geschlafen, zum ersten Male post operationem fieberfrei 37,6. Lunge, rechts nur ganz vereinzelte Rasselgeräusche, links nichts. Puls kräftig und voll. 92. Wundheilung etc. gut.

6.—13. September: Wunde heilt ausgezeichnet, Leib vollkommen weich, druckunempfindlich. Kein Fortschreiten, vielmehr Stillstand des Lungenprozesses. Mässiger Hustenreiz; kein Auswurf; Appetit und Schlaf gut. Pat. bekommt leicht verdauliche Diät bei ihrem guten Allgemeinbefinden.

Am 13. September: Pat. klagt plötzlich über erschwertes Atemholen und fühlt sich mit einem Male recht schwach.

14. September. Pat. fühlt sich weniger wohl, ohne dass die Kurzatmigkeit nennenswert gewesen ist, Herz normal; Lungen bieten ausser zahlreichen Rasselgeräuschen nichts Alarmmachendes. 3✕ täglich 0,1 Kampher mit Äther, später mit Oel subkutan injiciert. Alkoholika in grossen Dosen; trotzdem keine Besserung. Apetit schlecht grosse Mattigkeit.

15.– 19. September. Mehrmals täglich Erbrechen, Kurzatmigkeit mässig gesteigert; Puls schwach zwischen 110 und 132, wird von Tag zu Tag schwächer. Hände kühl; Allgemeinbefinden schlecht. Apetit Null. An Lungen und Herz nichts Abnormes zu entdecken. Keine Ödeme.

19. September. Kurzatmigkeit nimmt zu, Puls nicht oder kaum fühlbar. 3✕ pro die 0,2 Kampher, Coffeïn, Alkoholika, Champagner; gänzlicher Misserfolg auf das Herz.

20. September. Zustand sehr stark verschlimmert. Unerträgliche, quälende Atemnot; Sensorium stets erhalten. Als letzter Versuch Digitalis, aber vergeblich, unter allmählicher Steigerung der Dyspnoë Exitus.

Sektionsbefund: Laparotomiewunde. Uterus und Adnexe fehlen. Uterusstumpf in der Bauchwand vernäht; eine Kommunikation von der Vagina zur Bauchwunde. Mehrere Schlingen des Jleum nach der Wunde mit dem Peritoneum verwachsen. Herz in toto vergrössert, Fetteinlagerungen. Zahlreiche Äste der Lungenarterien beiderseits von geschichteten Thrombosen vollkommen ausgefüllt. Parenchym in den kollateralen Bezirken ödematös, Ränder glatt, emphysematös; linke Vena spermatica thrombosiert.

Diagnose: Cor adiposum. Insufficientia valvulae mitralis. Dilatatio cordis universalis. Thrombophlebitis venae spermaticae sinistrae. Embolia arteriae pulmonalis utriusque. Oedema pulmonum. Nephritis parenchymatosa.

Epikrise. Der Ausgangspunkt der Embolie ist durch die Sektion vollkommen klargestellt. Es kann keinem Zweifel unterliegen, dass die Thrombose in der Vena spermatica sinistra entstanden ist; sie ist entzündlichen Ursprunges. Dies bestätigt die Sektion, die eine Thrombophlebitis konstatierte; der operative Eingriff ist die unmittelbare Ursache zur Thrombosenbildung gewesen. War doch bei der Operation das Auffinden und das Unterbinden der linken Spermatikalbündel von grosser Schwierigkeit. Unmittelbar vorher hatte sich in die Bauchhöhle eine sehr beträchtliche Menge Eiters beim Spalten des Uterus und beim Hervorziehen des Myoms entleert. Der Eiter bedingte die Infektion. Ob schon vor der Operation eine Thrombose im Venensystem bestand, konnte die Sektion nicht ermitteln. Immerhin liegt der Gedanke nahe, da doch seit 4 Jahren ein Oedem der beiden Unterschenkel bestand. Dieses Oedem kann auch aus dem elenden Zustande seine Erklärung haben. Auch die durch die Sektion ermittelte Nephritis, die aber bei Lebzeiten nicht zu diagnostizieren war, möge mit in Erwägung zu ziehen sein. Die bedeutenden pathologischen Veränderungen am Herzen, das Lungenödem, die hochgradige Anämie konnten nur für das Verschleppen der Pfröpfe in die Lungen begünstigende Momente sein.

Die Pulsfrequenz von 109 bei der Aufnahme erklärt sich wohl durch die begreifliche physische Aufregung. Nach der Operation geht der Puls mit der Temperatur staffelförmig in die Höhe. Die hohe Temperatur ist durch die entzündlichen Prozesse in den Beckenvenen bedingt. Bis zum 14. September zeigt der Puls eine der Temperatur entsprechende Frequenz. Ich vermisse in diesem Falle das sogenannte Mahler'sche Zeichen. Als am 13. November sich Stechen und Atembeschwerden, Mattigkeit und Unwohlsein bei der Pat. einstellten, und die Beschwerden am 14. sich steigerten, da trat zugleich mit den Symptomen ein rapides Ansteigen des Pulses bis zu einer Frequenz von 126 ein. Insofern ist das Verhalten des Pulses charakteristisch, dass mit der weiteren Ausdehnung der Thrombose, die Pulsfrequenz ständig zu nahm, um mit der völligen Entwickelung der tötlichen Embolie seinen Höhepunkt zu erreichen, während die Temperatur zur Norm sank, um noch einmal in die Höhe zu steigen (38,0) wie dies ja auch „typisch" ist. (S. Tabelle).

Fall 2. Jahrgang 1891/92. Jounral No. 29.

Carcinoma cervicis uteri.

Frau G., 40 Jahre, 6 Geburten, seit dem 16 Jahre regelmässige Menses; seit 86 unregelmässige Menses, fast jede Woche geringe Blutungen ohne Schmerzen. Seit Januar 91 typisches Krankheitsbild einer sich im Genitaltraktus entwickelnden malignen Neubildung.

Am 13. April 91 Aufnahme. Pat. stark abgemagert, sehr nervös, geringes Emphysem; keine Oedeme. Die Untersuchung ergab die Diagnose: Carcinoma cervicis uteri, das auf die Parametria und Vaginalschleimhaut übergegangen war.

15. April. Typische Totalextirpation. Glatter Operationsverlauf, einige Schwierigkeiten abgerechnet, die sich bieten, bei der üblichen Ligatur der Basis der Lig. lat. auf der linken Seite wegen veralteter Schwielenbildung, ferner bei der Vereinigung der lateralen Wundwinkel des

Peritoneums unter Inversion der Ligamentstümpfe in die Vagina, da das Netz durch den grossen Peritonealschlitz zu prolabieren Tendenz hat.

16.—18. April. Temperatur, Puls und Heilungsprozess normal. Ein noch einliegendes Gazestück wurde am 18. April entfernt.

19. April. Plötzliches Fieber.

20. April. Fieber hält an; Lungen und Abdomen normal. Am Abend kommt Angina lacunaris zum Ausbruch. Status bleibt bis zum 23. April derselbe, hohe Temperatur 39,0, Puls gut und kräftig.

Am 24. April. Mit dem Verschwinden der Angina, Abfall der Temperatur, glatter Verlauf bis zum 27. April.

27. April. Pat. klagt über Schmerzen in der rechten Nierengegend, wo auch Druckempfindlichkeit vorhanden ist. Subjektives Stechen auf der rechten Thoraxseite. Über den rechten Unterlappen hinten leichte Dämpfung, Rasselgeräusche und Bronchialatmen.

29. April. Andauerndes Fieber; Lungenerscheinungen treten auch links auf.

1. Mai. Lungenerscheinungen fast kaum noch nachweisbar. Leichtes Anschwellen des rechten Ellenbogengelenkes, Druckempfindlichkeit.

2. Mai. Rechtes Handgelenk angeschwollen. Auffallend kräftige Herzaktion, ohne nachweisbare Änderungen der Dämpfungsgrenzen und der Töne.

4. Mai. Anschwellung beider Fussgelenke; am Herzen ein schwaches systolisches Blasen.

6. Mai. Noch leicht systolisches Geräusch, das nur noch über die Herzspitze am 9. Mai zu hören ist.

Bis zum 16. Mai in jeder Beziehung guter, glatter Verlauf; bis zum 11. Mai noch Temperatur 38,5, dann fieberfrei; keine Gelenkschmerzen; kein systolisches Geräusch. Pat. ist am 16. Mai ausser Bett nach dem zweiten Frühstücke, sie wird einige Schritte zum Kloset geführt: plötzliches Unwohlsein, Ohnmacht. Pat. wird rasch zu

Bett gebracht, bleibt aber bewusstlos. Keine Krämpfe, wenig Cyanose, Atmung schnarchend, nicht auffallend beschleunigt; Puls fadenförmig. Pupillen erweitert, reaktionslos. Die sistierte Atmung wird durch andauernde künstliche Atmungsbewegungen vorübergehend in Gang gebracht. Auch der Puls lässt sich für kurze Zeit wieder fühlen. 12^{35} h p. m. Exitus.

Sektionsbefund. Herzmuskulatur schlaff, gebräunt; auf der rechten Lungenspitze Auflagerungen. In dem Unterlappen der Lungen einige trockene, graue Herde, aus denen auf Druck Eiter quillt. In den beiden Lungenarterien und ihren Hauptästen befinden sich eine grosse Menge geschichteter Thromben, die der Wand nicht anhaften. Dieselben reichen bis in die Nebenäste. Milz gross, blass. Nieren gerötet, dunkel, blutreich. Uterus und Adnexe fehlen. Trotz genaueren Nachforschens im Venensystem konnte nirgends ein primärer Thrombus aufgefunden werden.

Diagnose: Embolia arteriae pulmonalis utriusque. Bronchopneumonia. Atrophia fusca cordis.

Epikrise. Die Lungenembolie stellte die einzige Todesursache da. Der Ausgangspunkt der Lungenembolie bleibt unaufgeklärt, da Thrombosen nicht gefunden wurden. Zweifellos handelt es sich um marantische Thrombosen, bedingt durch die Krebskachexie und begünstigt durch die braune Atrophie des Herzens.

Bei dem unregelmässigen Verlaufe des Fiebers kann in diesem Falle von einem „charakteristischen“ Verhalten des Pulses keine Rede sein. Der unregelmässige Verlauf der Temperatur- und Pulskurve findet durch die verschiedenen Komplikationen eine hinreichende Erklärung. Die pneumonischen Prozesse hatten sich günstig abgewickelt; die poliarthritischen Erscheinungen mit der einhergehenden Herzaffektion hatten sich vollständig zurückgebildet. Puls- und Temperaturkurve boten nichts Auffallendes, was für das Aufstehen der Pat. hätte kontraindiziert sein können.

Uns brach die Katastrophe wirklich „wie ein Blitz aus heiterem Himmel“ herein. (S. Tabelle).

Fall 3. Jahrgang 1891/92 Journal No 149.

Haematocele retrouterina.

F. B. 33 Jahre, 4 Geburten; 3 spontan, das letzte Kind im 3. Monat in Steisslage geboren, faultoter Knabe. Menses normal. Seit 84 vor Eintreten der Menses Schmerzen. Anfang November plötzliche Ohnmacht, Erbrechen; nach einigen Stunden Blutabgang. Seitdem Urin und Stuhlbeschwerden. Seit Ende November draussen in Behandlung; katheterisiert. Geringer Abgang von Blut mit Stücken und Fetzen. Seit der Geburt des ersten Kindes öfteres Anschwellen des Beines.

Am 18, Dezember Aufnahme. Sehr heruntergekommene anämische Frau. Es wurde eine Haematocele retrouterina diagnosticiert. Unter Behandlung von Priessnitz fast Schwund der Schmerzen.

Am 25. Dezember Nachts 2 Uhr plötzlicher Collaps. Da für Lungenembolie anamnestisch nichts vorlag, wurde die Diagnose auf innere Blutung gestellt. Sofortige Laparotomie ohne Narkose. Die stellenweise schwierige Operation gelang nur im Wesentlichen. Es platzte ein ligamentärer Tumor. Gerade beim Schluss der Bauchdecken bekommt Pat. Convulsionen, Puls verschwindet. Exitus letalis.

Sektionsbefund. Leichte Oedeme, Laparotomiewunde, Darmschlingen leicht injiciert; Darmserosa mit bräunlich gefärbten Blutgerinnsel belegt. Beide Lungen gut zurückgesunken, frei in ihren Pleurahöhlen. Herz mit gut kontrahiertem linken und schlaffen rechten Ventrikel. Endokard und Klappen leicht fibrös verdickt; namentlich die Mitralis, deren freier Rand warzenförmige, im Endokard fest sitzende Einlagerungen hat. Linke Lunge am freien Rande blass, emphysematös, die hinteren dunkelrotblauen Partieen sind auf dem Durchschnitte von herabgesetzten Luftgehalt; auf Druck reichlich Blut mit wenig Luft gemischt. Weiter nach unten gehen diese Partieen in eine

dunkelschwarze über, hier ist die Lunge luftleer. Die rechte Lunge ebenso wie die linke. Die rechte Lungenarterie ist in ihren Hauptästen mit etwas älterem, leicht entfärbten, nicht festhaftenden Blutgerinnsel vollgestopft; in den freieren Verzweigungen ist das Gerinnsel entfärbt. Vagina weit; aus dem Cervikalkanal tritt blutiger Schleim. Derselbe Befund auf der Uterusinnenfläche. Das Cavum Douglasii wird durch einen vielfach gebuchteten Sack ausgefüllt, derselbe ist incidiert und durch Nähte geschlossen. Linkes Ovarium fibrös entartet, rechtes fehlt. In der rechten Cruralvene ein langer, fest anhaftender, das Volumen völlig ausfüllender Pfropf, der an der Spitze konisch ist, und in seiner Bildung dem der Lungenarterie sehr ähnlich ist.

Diagnose. Endocarditis verrucosa veterior valvulae mitralis majoris gradus. Embolia pulmonalis dextrae. Atelectasia in pulmonibus. Haematocele retrouterina operata. Induratio hepatis chronica. Pericopheritis sinistra. Thrombosis venae cruralis dextrae.

Epikrise. Die Lungenembolie ist die alleinige Todesursache. Bei der Sektion wurde in der Vena cruralis ein langer, fest anhaftender, das Volumen völlig ausfüllender Pfropf gefunden. Das schon seit längerer Zeit bestehende Oedem spricht doch sehr dafür, dass die Thrombose älteren Datums ist. Auf welcher pathologischen Basis sie entstanden ist, muss dahin gestellt bleiben. Die hochgradige Anämie, bedingt durch die Blutungen, der elende Kräftezustand, die längere Zeit andauernde Bettruhe, sind sicher von Einfluss für die Lungenembolieentwickelung gewesen. Völlig unerwartet kam uns der Sektionsbefund, der die Lungenembolie ergab, da doch kein einziges Anzeichen für das Vorhandensein von Thrombosen sprach. (S. Tabelle.)

Fall 4. Jahrgang 1891/92 Journal No 192,
Kystoma ovarii sinistrum.

Frau H. 50 Jahre, 10 Geburten, 9 spontan, eine, Zwillinge mit Kunsthilfe, manuelle Plazentarlösung. Seit September 91 Menopause.

Am 14. März 1892 Aufnahme wegen starker Blutung. Herz normal, Lunge keine Dämpfung; Bronchitis; am linken Unterschenkel sehr stark ausgedehnte Varicen. Vagina weit. Portio dick. Muttermund quergespalten. Links vom Uterus sehr frei beweglicher mit dem Lig. lat. durch einen Stiel verbundener Tumor, rechte Adnexe normal. Diagnose: Kystoma ovarii sinistri.

17. März. Operation. Ovariotomia sinistra. Glatter Verlauf der Operation; Dauer 20 Minuten. Im Laufe des Nachmittages mehrfaches Erbrechen.

Vom 18—21 März. Nächte gut; viel Husten, reichliches, gelbgrünes Sputum, grossblasige Geräusche; Winde gehen durch.

Am 21. März 7^{30} h. p. m. Reichliches Schweisssekret, beschleunigtes Atem, Liq. amon. anis. Pat. erholt sich im Laufe des Tages.

22. März. Häufiges Husten, reichliches Sputum, mässiges Herzklopfen. Keine Oedeme.

23. März. Erneuerter Anfall, Collaps, Erscheinungen hochgradiger Stauung im rechten Ventrikel. Dilatation desselben. Venenpuls am Halse. Digitalis.

24. März. Anschwellen der Halsvenen. Beschleunigte Atmung. Dyspnoë; geringgradige Albuminurie.

25. März. Hochgradige Anschwellung der Halsvenen, Cyanose, äusserst frequente Herzthätigkeit. Puls kaum zu fühlen. Reichliche Schweisssekretion. Urin spontan. Nachmittags 5 Uhr Exitus letalis.

Sektionsbefund. Laparotomiewunde; Lungen gut zurückgesunken, frei in den Pleurasäcken, Bronchialmukosa der linken Lunge leicht gerötet. Die vorderen freien Ränder der Lungen blass, und gebläht. Die hinteren Partieen von dunkelroter Farbe und fester Konsistenz. Im Parenchym der rechten Lunge finden sich sehr grosse, dunkelrote Partieen, stellenweise ganz luftleer, oder mit sehr geringem Luftgehalt. Linke Arteria pulmonalis frei, dagegen wird das Volumen der rechten Arteria pulmonalis

durch ein nirgends anhaftendes Gerinnsel ausgefüllt. Das Gerinnsel reicht in die kleinsten Verzweigungen, ist nirgends entfärbt oder erweicht. Herz sehr stark vergrössert. namentlich im Breitendurchmesser. Linker Ventrikel gut kontrahiert; der rechte schlaff; Herzfleisch stark verfettet. Uterus normal, linkes Ovarium fehlt. An dieser Stelle feste Verklebungen mtt dem Colon ascendens. In den beiden Venae iliacae ältere Gerinnsel, die nirgends anhaften. wenig entfärbt und nicht erweicht sind.

Diagnose. Dilatatio et hypertrophia cordis praecipue ventriculi dextri. Degeneratio adiposa cordis. Emphysema pulmonum. Atelectasia in pulmonibus. Embolia arteriae pulmonalis dextrae. Oedema pulmonum. Bronchitis catarrhalis. Induratio chronica splenis, hepatis, renum. Nephritis interstitialis chronica. Thrombosis venarum iliacarum.

Epikrise: Die Lungenembolie, die als die alleinige Todesursache anzusehen ist, entstammt den Thrombosen, die bei der Sektion in den Venae iliacae gefunden wurden, die Entstehung der Thrombose scheint durch entzündliche Prozesse entstanden zu sein, dafür dürfte wohl die Temperatursteigerung (38,8) am nächsten Tage der Operation sprechen. Ob die bestehenden, stark ausgedehnten Varicen und weit hin mit im Spiele waren bei der Thrombosenbildung, ist nicht zu entscheiden; wohl aber ist an eine Möglichkeit zu denken. Auch hier ist die Steigung des Pulses nicht praemonitorisch, sondern nachdem erst die typischen Lungenerscheinungen da waren, mit dem Eintritt des Collaps stieg der Puls steil in die Höhe bis zu einer Frequenz von 132. Immerhin ist das übrige Verhalten des Pulses insofern charakteristisch, dass er mit einem einmaligem Sinken auf 110 bis zum Exitus seine hohe Frequenz behält, während die Temperatur zur Norm herabsinkt. (S. Tabelle.)

Fall 5. Jahrgang 92/93. Journal No. 43.

Kystoma ovarii sinistri sarcomatosum.

Frau W., 52 Jahre, 3 Geburten. Im letzten Wochenbette Fieber und Schmerzen im Unterleibe. Es wurden Ausspülungen gemacht. Menses normal. Seit einigen Jahren Unregelmässigkeit bei denselben, gelegentlich 4 monatliche Pause; dann wieder regelmässig. Seit Jahren geringgradiger Fluor albus. Im Mai 1895 traten starke Blutungen auf, welche die Patientin veranlassten, sich vom Arzte behandeln zu lassen, für einige Tage Stillstand der Blutung, dann wieder, wenn auch nur mässig, Auftreten der Blutungen. Patientin bekommt ein Gefühl von Druck auf die Blase: „als ob etwas auf der Blase liege". Gleichzeitig Urinbeschwerden, die sich immer mehr steigern. Häufiger Drang zum Wasserlassen mit jedesmaliger geringer Entleerung. Kein Brennen beim Wasserlassen; Rückenschmerzen.

Am 16. April 1892 Aufnahme. Patientin stark abgemagert. Starkes Atherom der Arterien. Herz und Lungen intakt. Die innere Untersuchung ergab einen harten, kindskopfgrossen Tumor, der als: Kystoma ovarii sinistri sarcomatosum diagnosticiert wurde.

30. April. Laparotomie. Beim Hervorziehen des Tumors reisst die sehr mürbe Wand des Kystoms ein, sonst glatter, typischer Operationsverlauf ohne Schwierigkeiten.

1. Mai. Patientin klagt viel über Schmerzen im Unterleibe. Abends Morphium, Urin spontan.

2. Mai. 4mal Erbrechen, Leib aufgetrieben, aber nicht gespannt. Kein Durchtritt der Winde, Faradisation. Temp. 36,5. Puls 120.

3. Mai. Das Erbrechen dauert an, hatte am Morgen kotigen Geruch. Nahrungsaufnahme unmöglich. Leib stärker aufgetrieben. Schmerzhaftigkeit auf Druck im linken Abdomen. Faradisation 3 mal, ohne Erfolg auf die Darmthätigkeit. Temp. 36,5. Puls 104.

4. Mai. Tumor hart; übelriechendes Erbrechen kotigriechender Massen. Puls noch recht gut 96. Lebhafte Darmperistaltik ist an den Bauchdecken fühlbar, namentlich links markiert sich eine Schlinge sehr scharf. Die Diagnose auf Darmverschluss wird gestellt und mittags 12 Uhr zur abermaligen Eröffnung des Bauches geschritten. Hochgradiger Meteorismus. In der linken Leibeshöhle fand sich ein typischer Volvolus einer Dünndarmschlinge, das zuführende Ende stark gebläht, das abführende stark kollabiert. Leichtes Lösen der Verschlingung, desto schwieriger Wiedereinlagerungen der Dünndarmschlingen, aber ohne grossen Zeitverlust. Schliessen der Bauchhöhle. Verabreichung reichlicher Excitantien Weinklysmata. Leidliches Befinden der Pat. post operationem.

5. Mai. Puls 122. Faradisation. 10 h a. m. Die Winde gehen durch. Pat. fühlt sich erleichtert, nimmt geringe, flüssige Nahrung zu sich. Klysmata; nachmittags Stocken der Winde. Nach längerer Faradisation treten erst 11h p. m. Die Winde durch. Morphium. Nacht gut.

6. Mai. Winde gehen gut durch. Pat. nimmt geringe Nahrung zu sich; fühlt sich wohl. 5h p. m. reichlicher Stuhlgang, Leib weich, zusammengefallen. Temp. 37,0 Puls 108.

7. Mai. Früh vollkommenes Wohlbefinden 11h a. m. grosse, plötzliche Unruhe, Atemnot, Cyanose, nach 10 Minuten Exitus letalis.

Sektionsbefund. Blasse Hautdecken. In der Medianlinie Laparatomiewunde. Die umgebenden Weichteile des Bauches mässig imbibiert und mit dem dahinter gelegenen Netze und Darmschlingen leicht verklebt. Die Innenfläche der Operationswunde vielfach fetzig nekrotisiert; die Stichkanäle sind mit graugrünem Eiter ausgefüllt. Die Serosa des Dünndarmes an den Berührungsstellen leicht injiciert. Die Injektion greift auf das Mesenterium und Dickdarm über. Normaler Zwerchfellstand. Lungen gut zurückgesunken, bloss, schwach pigmentiert. Pleura glatt,

ohne Auflagerungen; Herzbeutel zart. Herzmuskulatur leicht braun gefärbt. Das Herz ist mit rein flüssigem Blute gefüllt. Linker Ventrikel gut kontrahiert, rechter sehr schlaff. Endokard und Klappen zart. Reichliches subperikardiales Fett.

In der Linken Arteria pulmonalis befindet sich ein grosses, des Volumen vollkommen ausfüllendes Gerinnsel. Dasselbe reicht bis in die Äste 2. und 3. Ordnung hinein. Die Oberfläche des Gerinnsels ist vielfach entfärbt, gefleckt und trocken, während andere Stellen ein feuchtes, dunkelschwarzes Aussehen haben. Mit der Wandung ist der Embolus leicht verwachsen. Lunge im Oberlappen leicht gebläht, im Unterlappen von gutem Luftgehalt. Nirgends Infarkte oder Ödeme zu konstatieren.

Jeder rechten Arteria pulmonalis ebenfalls ein ähnlich entfärbtes Blutgerinnsel, das in die Verzweigungen 2. und 3. Ordnung hineinragt. Auf dem Durchschnitte zeigt die Lunge namentlich in der Spitze und im Oberlappen Oedeme, im Unterlappen eine rotbraune Farbe; Luftgehalt nirgends aufgehoben. Milz enthält einen kirschgrossen, gelbweissen, völlig festen, mit der Umgebung sehr fest verwachsenen Knoten an der Oberfläche. In der rechtseitigen Iliaca befindet sich dunkelflüssiges Blut, ebenso in der Hypogastrica; auch die linksseitigen Becken- und Schenkelvenen enthalten keinerlei Gesinnsel, sondern nur flüssiges Blut. Linksseitige Adnexe fehlen. Uterusligamente sind abgetragen. Das Peritoneum des Douglas pigmentiert. Die Wundflächen mit einander vernäht. Der Rest der Adnexe ist dem Defekt der hinteren Uteruswand hinten angenäht, sehr dunkelrot und mit Blutungen.

Diagnose: Embolia arteriae pulmonalis utriusque. Verkalktes Fibrom der Milz, Peritonitis fibrinosa.

Epikrise: Die Lungenembolie, dessen Ausgangspunkt nicht zu finden war, ist die einzige Todesursache. Thromben, die schon im Zerfall begriffen waren, müssen schon längere Zeit bestanden haben. Dies geht aus den

in der linken Lunge gefundenen Embolis hervor, die mit der Gefässwand schon locker verwachsen, vielfach entfärbt und trocken waren.

In welchen Venen sich Thrombosen entwickelt hatten, darüber konnte die Sektion keine Aufklärung geben. Jedenfalls ist die Entstehung auf entzündlichem Wege vor sich gegangen, wobei wahrscheinlich das malignedegenerierte Ovarium mit im Spiele war. Die Darmerscheinungen in direkte Beziehungen mit einer Thrombosenbildung zu bringen, halte ich für fraglich, wenngleich die Sektion eine Peritonitis konstatierte; wohl mehr indirekt, indem die Darmerscheinungen das unruhige Liegen der Pat. veranlassten, was wieder ein Verschleppen der Thromben begünstigte. Das Loslösen der Thromben geschah offenbar durch den operativen Eingriff. Alle in Frage kommenden Symptome für eine bestehende Thrombose fehlten hier vollkommen.

Auffallend ist das Verhalten des Pulses. Während er bis zum 2. Tage nach der Operation eine Frequenz von 120 annahm, fiel die Temperatur auf 36,5. Diese Pulssteigerung kann nicht auf die Darmerscheinungen bezogen werden, da sie sich sonst unmittelbar an die Operation hätte anschliessen müssen. Einmal fiel der Puls auf 100, stieg dann rapide auf 128 und blieb bis einen Tag vor dem Tode hoch, während die Temperatur etwas schwankend sich in normalen Bahnen bewegte; dabei fühlte sich die Pat. vollkommen wohl.

Nach den jetzt vorliegenden Erfahrungen kann man dieses Verhalten des Pulses wohl ungezwungen auf die Entwickelung von Embolis aus Beckenvenenthrombosen hervorgegangen zurückführen. (S. Tabelle.)

Fall 6. Jahrgang 1892/93. Journal-No. 172.

Myoma submucosum permagnum uteri.

Frau K., 53 Jahr. 7 normale Geburten mit glatt verlaufenen Wochenbetten. Letzte Entbindung vor 11 Jahren. Menses regelmässig, 4wöchentlich, 8tägig, stark,

ohne Schmerzen. Kein Fluor. 1891 konnte Pat. 5 Monate lang den Urin spontan nicht lassen. Katheterisiert. Dann spontane Heilung. Seit 1892 bemerkte Pat. in der Menopause Abgang von fleischwasserähnlicher Flüssigkeit und einen Knoten in der Mitte des Abdomens. Keine Schmerzen, auch nicht während der Menses. Letzte Menses Anfang Februar, länger und unbedeutend stärker als früher. Pat. kam sehr herunter.

Am 7. Februar 1893 Aufnahme. Schlechter Ernährungszustand, hochgradige Anämie und Mattigkeit; auffallende Apathie, Lungenbefund ergab die Zeichen eines mässigen Emphysemes und einer leichten katarrhalischen Bronchitis. Herz nach links und rechts etwas verbreitert. Über der Herzspitze leichtes systolisches Blasen, das über der Pulmonalis lauter wird. Mässiges Oedem des linken Beines, das seit 4—6 Wochen besteht. Die combinierte Untersuchung ergab: Muttermund bis auf dünnen Saum verstrichen, Uterus durch harten, glatten, rundlichen Tumor vergrössert, der noch oberhalb der Symphyse zu fühlen ist. Diagnose submucöses Myom.

Am 9. März 1893 typische Enukleation per vaginam. Den Geburtsmechanismus nachahmend unter Controlle des Fundus wird der Tumor glatt extrahiert, und unter Deckung des Fingers wird die Tumorkapsel hoch oben abgetrennt. Borwasserausspülung, Tamponade, nach 8 Stunden Entfernen derselben. Uterus hat sich post operationum gut kontrahiert. Pat. übersteht leidlich die Operation, bekommt beim Erwachen Weinklysma mit 0,2 Coffein und Natr. salicyl. Temp. 36,9, Puls 96. Pat., die schon vor der Operation auffallend apathisch war, bleibt auch nach dem Erwachen aus der Narkose in dem Zustande hochgradiger Apathie, verlangt nach nichts, giebt nur mühsam Antworten Obwohl nach der Operation keine Spur von Blutungen vorhanden, dauern doch die Zeichen bedeutender Herzschwäche fort, kleiner, frequenter Puls. Pat. bekommt dauernd Weinklysmata mit 0,2 Coffeïn.

Trotz innerlicher Darreichung von Cognac, schwarzem Kaffee, kein Erfolg auf die Herzthätigkeit.

10. März. Unter zunehmender Apathie und Herzschwäche, treten abends die Erscheinungen einer grösseren Embolie auf. Pat. geht innerhalb einer viertel Stunde unter plötzlich zunehmender Dyspnoë und Herzschwäche trotz Äthers subkutan zu Grunde.

Sektionsbefund. Stark abgemagerte Leiche, geringe Oedeme an den Sprunggelenken. In der Bauchhöhle sind die Darmschlingen stark ausgedehnt. Zwerchfellstand normal. Die Lebervene enthält nur Blutgerinnsel, Cava inferior, Venae hypogastricae sind leer. Beide Lungen sind stark gebläht und durch geringe Adhäsionen mit den Costalpleuren verwachsen.

Die grösseren Äste der linken Lungenarterie sind leer, ein sehr kleiner Ast enthält ein etwas alt aussehendes Gerinnsel. Das Organ ist weich, ödematös, ziemlich schwer, lufthaltig, auf den Durchschnitten sehr feucht. In der Spitze ein durch breite Bindegewebsfasern abgegrenzter, wallnussgrosser, fibröser Herd; die vorderen Randpartieen leicht emphysematös gebläht.

Die rechte Lungenarterie enthält in ihren grössten Ästen ein völlig entfärbtes, nirgends anhaftendes Gerinnsel, das in einem der Äste im Centrum erweicht ist. Das Organ ist auch auf dieser Seite weich und sehr schwer. Auf dem Durchschnitt lufthaltig im Oberlappen, der Mittellappen ist stärker ödematös als der Oberlappen.

Herz vergrössert und fettig degeneriert. Inhalt der Herzhöhlen wenig geronnenes Blut und Speckhaut. Das flüssige Blut hat einen sehr wässerigen Gehalt. Venöse Ostien bequem durchgängig. Im Conus pulmonalis ein Speckhautgerinnsel. Im Anfangsteile der Aorta und Aortenklappen an ihrer Basis eine leichte Sclerosierung. Trikuspidalis und Mitralis leicht verdickt, sonst funktionsfähig. Myocard sehr blass mit Fetteinlagerungen, namentlich ausgesprochene Verfettung des Papillarmuskels; Endokard hier und da Fetteinlagerungen.

Der Uterus entspricht der Grösse eines schwangeren von IV Monaten. Muskulatur sehr derb und fest. Die vordere Uteruswand besteht aus schleimigem, gallertartig-ödematösen Gewebe; im Cavum uteri schleimiger Belag. In einem Seitenaste der Vena profunda femoralis ein grösseres, adhärentes Gerinnsel, das im wesentlichen dasselbe Bild bildet, wie die Gerinnsel in den Lungenarterien.

Diagnose. Anaemia universalis. Degeneratio adiposa myocardii. Embolia arteriae pulmonalis utriusque, Oedema pulmonum. Thrombophlebitis femoralis venae profundae sinistrae.

Epikrise. Die tötliche Lungenembolie ist zweifelsohne auf entzündliche Thrombosen zurückzuführen. Hierfür spricht der Sektionsbefund, der eine Thrombophlebitis venae profundae femoralis sinistrae konstatierte. Begünstigt durch die hochgradige Anämie, sowie durch die fettige Degeneration des Herzens kam es zu weiteren Appositionen von neuen Gerinnseln. Zweifelsohne waren schon vor der Operation Thromben in die Lungenarterien verschleppt. Diese Annahme findet ihre Bestätigung darin, dass die Pat. schon zwei Tage vor der Operation sich in einem auffallend apathischen Zustand befand, aus dem sie sich nicht wieder erholen sollte. Ferner bestätigt diese Annahme der Sektionsbefund. In einem Stamme der rechten Arteria pulmonalis fand sich ein völlig entfärbter, im Centrum schon erweichter Pfropf, auch das seit 6 Wochen bestehende Oedem spricht dafür. Vielleicht mag der operative Eingriff den schon bestehenden entzündlichen Prozess von Neuem angefacht haben, sodass der Tod beschleunigt wurde.

Charakteristisch ist im vorliegenden Falle die Pulskurve. Die Patientin kam mit Fieber in die Anstalt; nach entsprechender Therapie sank die Temperatur bis zur Norm, während die Pulsfrequenz eine ständig hohe blieb. Jedoch eine prämonitorische Pulssteigerung wird vermisst. (S. Tabelle.)

Fall 7. Jahrgang 1893/94. Journal-No. 170.

Myoma uteri permagnum submucosum.

Frau E., 44 Jahre. Normale 12 Geburten; früher Menses regelmässig. Seit 1890 kräftiger, stärker als früher. Zur selben Zeit bemerkt Pat. eine zunehmende Geschwulst im Unterleibe, die aber angeblich keine Schmerzen macht. Obgleich der Arzt zur Klinik drängt, lässt sich Pat. von einem altem Weibe mit Volksmitteln behandeln. Erst als am 20. Januar 94 bedeutende Verschlimmerungen mit peritonealen Erscheinungen und dauernden Schmerzen eintraten, ersucht Pat. am 29. Januar um Aufnahme.

Kräftig gebaute, stark abgemagerte Frau. Hochgradige Oedeme beider Beine. Herz normal. Mässige Dyspnoë, frequenter, ziemlich kleiner Puls, 110, kein Fieber 37,5. Zeitweise geringe Cyanose. Hochgradige Anämie. Die Untersuchung ergab: Hochstand der Portio, Muttermund geöffnet, Cervix für einen Finger durchgängig, enthält übelriechendes, eitriges Sekret. Im Collum uteri ist die untere Kuppe eines Myoms erreichbar. Uterus gleichmässig bis zur Mannskopfgrösse ausgedehnt. Die vaginale Enukleation wird fallen gelassen, in Anbetracht des schlechten Zustandes der Pat. und der länger dauernden und dadurch gefährlichen Narkose wird die Amputatio uteri supravaginalis beschlossen.

30. Januar 94. Operation. Pat. übersteht dieselbe leidlich. Ohne typische Erscheinungen einer Lungenembolie geht Pat. am Abend des Operationstages zu Grunde.

Sektionsbefund. Oedeme der unteren Extremitäten und der anderen Körperteile. In der Medianlinie Laparotomiewunde, die im unteren Teile klafft; hier liegt ein mit Gaze umwickeltes, durch gekreuzte Nadeln fixiertes Gewebestück vor. In der eröffneten Bauchhöhle liegt der untere Rand der äusserst blassen Leber vor, deren Unterfläche mit dem Netz verwachsen ist. Das Parenchym ist sehr blass, zeigt undeutliche Zeichnung. Transparenz an

einigen Stellen sehr stark herabgesetzt; Gallengänge sehr erweitert, ihre Wandungen hier und da verdickt. Dasselbe bei der Gallenblase; ihr Inhalt enthält eine grosse Zahl fötider, im Ganzen ziemlich unregelmässig geformter Concremente.

Die Lungen sind ziemlich gut zurückgesunken. Die rechte freibeweglich in den Pleurahöhlen, dagegen die linke in grosser Ausdehnung durch feste, flächenhafte Adhäsionen mit der Kostalpleura verwachsen. Linke Lungenarterie enthält in den Hauptstämmen, ältere, festhaftende Gerinnsel. Organ klein, weich, auf den Schnittflächen überall sehr bedeutendes, aber durchaus lufthaltiges Oedem.

Die rechte, ödematöse Lunge, in deren Hauptstämmen ebenfalls ein sehr ausgedehntes, älteres Gerinnsel sich vorfand, ist schwerer als die linke, hat am vorderen Rande eine kleine, etwas festere, luftleere Partie, über der die Pleura ausgedehnte, schwarze Pigmentierung zeigt. Das Oedem ist auf dieser Seite noch stärker als auf der Gegenseite, so dass das Parenchym geradezu gelatinöses Aussehen hat.

Herz von normaler Grösse, sehr fettreich, hier und da leichte sehnige Verdickungen des Endokard. Beiderseitige, venöse Ostien bequem durchgängig. Im Conus pulmonalis Speckhaut. Intima in der Aorta im Anfangsteil stark verfettet, ebenso die Papillarmuskulatur.

Beide Nieren mit ihren Kapseln an einigen Stellen fest verwachsen. Parenchym auf Durchschnitten sehr blass, Mark und Rinde schlecht zu differenzieren; zahlreiche, weissgelbe Flecke, die auf Verfettung beruhen. Dieselben Veränderungen des Nierenbeckens. Scheide sehr weit, Muttermund quergestellt, für einen Finger durchgängig. Uterus amputiert, Stumpf durchaus trocken.

In der Vene der beiden Oberschenkel, sowohl in der Femoralis, wie in den einzelnen Ästen derselben ältere, adhärente Gerinnsel.

Diagnose: Embolia arteriae pulmonalis utriusque. Oedema pulmonum. Degeneratio adiposa Myocardii. Endocarditis adiposa. Degeneratio adiposa renum, hepatis majoris gradus. Thrombophlebitis venae femoralis utriusque. Anaemia universalis majoris gradus.

Epikrise: Thrombosen, von denen die allein den Tod verursachende Lungenembolie ihren Ausgang genommen, wurden durch die Sektion festgestellt. Wenngleich durch die Sektion in den beiden Schenkelvenen und ihren tiefsten Verzweigungen nur Thrombosen älteren Datums gefunden wurden, so dürfte doch wohl die Annahme nahe liegen, dass die allerersten Thrombosen sich in den Beckenvenen bildeten; die Infektion ist auf das verjauchte Uterusmyom zurückzuführen. Es ist nicht ausgeschlossen, dass der Tumor schon allein durch seine Grösse auf die Gefässe komprimierend wirkend einer Thrombenbildung Vorschub leistete. Thromben müssen seit längerer Zeit bestanden haben, dafür spricht die hochgradige Anschwellung beider Beine. Dass schon vor der Aufnahme Thromben in die Lungenarterien verschleppt sein müssen, beweist der feste, anhaftende Embolus; und die, wenn auch nur mässige, Dyspnoë und der frequente (110), kleine Puls, der bei der Aufnahme konstatiert wurde. Die hochgradige Anämie, die fettige Degeneration des Herzens waren auch hier für die Apposition neuer Gerinnsel begünstigende Momente. Die Operation hat ganz entschieden zur Beschleunigung des Todes durch die Embolie mit beigetragen. (S. Tabelle).

Fall 8. Jahrgang 1895/96. Journal No. 169.

Prolapsus uteri anterior et posterior completus.

Frau F., 46 Jahre, vor 23 Jahren Magenkatarrh. Menses seit dem 18.– 20. Jahre unregelmässig, aussetzend, dann regelmässig, normal. Vor 26 Jahren eine Geburt, normal, seitdem steril. Seit März 95 Kreuz- und Kopfschmerzen, Drängen nach unten, langsam zunehmende Ver-

schlimmerung. Seit Oktober 95 tritt etwas aus den Geschlechtsteilen, sobald Pat. aufsteht. Cohabitation schmerzhaft, seit Wochen unmöglich. Fluor albus. Stuhl normal, Wasserlassen in letzter Zeit schwierig, häufiger Drang.

Am 30. Oktober 95 Aufnahme. Kräftig, gut genährte Pat. Vulva und Vagina sehr weit. Beim Pressen tritt die Portio vor die Vulva, und zieht dabei einen Teil der Vaginalwände nach sich. Nach der Reposition steht die Portio etwas hinter der Führungslinie. Uterus nicht vergrössert, liegt nach links von der Führungslinie in Anteflexion. Hinter dem Uterus wie nach rechts und links fühlt man einen reichlich faustgrossen Tumor von weicher Konstistenz und glatter Oberfläche. Der Tumor lässt sich nicht aus dem kleinen Becken herausdrängen. Parametrien frei, Douglas ausgefüllt von dem Tumor. Tuben und Ovarien nicht zu fühlen. Urin eiweissfrei. Lungen und Herz normal.

Am 2. Nov. 95 Operation: Salpingotomia duplex. Ventrofixatio uteri. Nach Eröffnung der Bauchhöhle zeigt sich rechts vom Uterus ein dunkelrot aussehender Tumor, der sich in den Douglas hinabsenkt und nach hinten mit dem Lig. latum fest verwachsen ist. Beim stumpfen Lösen der Verwachsungen reisst die Wandung des Tumors; es entleert sich eine tiefrote Flüssigkeit. Nach beendeter Loslösung zeigt sich, dass der Tumor von der Tube ausgeht. Er wird dicht am Uterus abgebunden und abgetragen. Ein Riss in der hinteren Platte der Lig. lat. wird durch Catgut geschlossen. Da die linke Tube, wenn auch in geringerem Grade, denselben Befund wie rechts zeigt, wird hier ebenso wie rechts verfahren. Die Ovarien, den Haematosalpinxsäcken dicht anliegend, sind mit entfernt. Hierauf typische Ventrofixatio uteri. Beim Austupfen des Douglas wird ein Riss in der flexura sigmoidea entdeckt, durch den Darminhalt in den Douglas gedrungen war. Schliessen mit Seidenknopfnähten und mit Serosa übernäht. Der Riss

entstand jedenfalls beim Lösen der Verwachsungen des rechten Tumors. Tamponade des Douglas. Schluss der Bauchwunde in üblicher Weise. Dauer der Äthernarkose 2 Stunden.

3. Nov. Pat. hat die Operation gut überstanden. Wenig Erbrechen; Leib mässig schmerzhaft. Zwerchfell normal. Die nicht durchgehenden Winde machen Beschwerden, daher etwas Lockern der Drainage, worauf sich eine reichliche Menge gelbbräunliche Flüssigkeit entleert, die fäkalen Geruch hat. Temp. hoch 38,2, Puls 108. Bronchitis.

4. Nov. Temp. immer noch hoch 38,8; vollständige Entfernung der Drainage. Einführen eines 10 cm langen Gummirohres. Winde gehen jetzt spontan.

7. Nov. Temp. sinkt langsam. Allgemeinbefinden ist gut.

9. Nov. Gummirohr gekürzt, um Reizung des Darmes zu verhindern. Das entleerte Sekret ist mit etwas kotiger Flüssigkeit untermischt. Kein Fieber mehr.

10. Nov. Abends 39,1, Stiche in der rechten Seite. Ganze rechte Lunge, besonders in den unteren Partieen mässige Dämpfung. In den unteren Partieen auch abgeschwächtes Atmen. Sonst nichts Anormales.

11. und 12. Nov. Status idem.

13. Nov. Temp. etwas niedriger. Abends Stiche wieder in der rechten Lunge.

14. Nov. Mittags $12^3/_4$ verlangt Pat. Schieber, plötzlich wird sie unwohl, bekommt keine Luft mehr; beschleunigte Respiration. Angstschweiss tritt auf, nach 5 Minuten bewusstlos. Um 1 Uhr Exitus letalis.

Sektionsbefund. Zwischen Herzbeutel und linken Ventrikel circumscripte Verwachsungen. Herz im Breitendurchmesser vergrössert. Herzfleich blass, Muskulatur des linken Ventrikels schlecht, braunrot, besonders der Papillarmuskel stark entfärbt, graugelb. Epikard fettreich.

Linke Lungenarterie frei, dagegen füllt das Volumen der rechten ein nirgends adhärentes, frisches, nur teilweise entfärbtes Gerinnsel aus.

Beide Lungen im Oberlappen sehr ödematös, blutreich, noch lufthaltig, unten bedeutend geringer. Darmschlingen mit der Bauchwand verklebt, das subseröse Gewebe in der Nähe der Wunde eitrig infiltriert. Coecum mit dem Uterus und der vorderen Bauchwand fest verwachsen. Im Rectum ein 2 cm langer Riss, dessen unregelmässige Ränder mit schmierigem Eiter belegt sind. Uterus mit der vorderen Bauchwand verlötet. Der peritoneale Überzug zeigt schmierig graue Verfärbung, die auf die Uterusmuskulatur übergreift. Das umliegende Gewebe bietet den Anblick einer schwarzroten Masse, die aus nekrotischem Gewebe und geronnenem Blute besteht.

Diagnose: Cor adiposum, Oedema pulmonis utriusque. Embolia pulmonalis arteriae dextrae. Atelectasia incipiens pulmonis dextrae. Peritonitis fibrosa adhaesiva et fibrinopurulenta acuta circumscripta. Perforatio recti. Salpingotomia per Laparotomiam. Ventrofixatio uteri.

Epikrise: Wenn auch der Ausgangspunkt der Lungenembolie durch die Sektion nicht aufgefunden wurde, so darf man doch mit Sicherheit annehmen, dass die primäre Thrombose hervorgerufen war durch die entzündlichen Prozesse in der Umgebung des beim stumpfen Lösen des Tumors entstandenen Rectalrisses, die zu ausgedehnten Vereiterungen und Eiteransammlungen geführt hatten. Die Infektion des Peritoneums ist auf die verjauchte Rektalwunde zurückzuführen. Das Verhalten des Pulses bietet keine Besonderheiten. Er zeigt eine der Höhe des Fiebers entsprechende Frequenz. Auch vermisst man am 10. und 13. Nov., wo sich Lungensymptome kundgaben, ein Ansteigen des Pulses. Nach der Sektion die Embolie der rechten Lungenarterie bestand aus nirgends adhärentem, frischen, nur teilweise entfärbten Gerinnsel dürfte die Annahme berechtigt sein, dass am 10. Nov. schon grössere

Embolieen verschleppt sein müssen. Auffallend ist das Verhalten des Pulses am 10. und 11. Nov., während die Temperatur auf 39,1 steigt, bewegt sich der Puls in normaler Bahn. Zweifellos haben die degenerativen Verhältnisse am Herzen und die Lungenödeme den Tod beschleunigt. (S. Tabelle.)

Fall 9. Jahrgang 1895/96. Journal No. 22.

Carcinoma portionis vaginalis.

Frau W., 50 Jahre alt; 5 Entbindungen. Menopause seit 1887. Bestehender Fluor albus seit letzter Zeit schlimmer, dabei mit Blut untermischt. Schmerzen im Leibe, Drang nach unten; starke Abmagerung; unruhige Nächte.

Am 26. April 1895 Aufnahme. Die Untersuchung ergab Carcinoma portionis vaginalis

Am 29. April. Typische vaginale Totalexstirpation; Operationsverlauf ein glatter, am Tage 3 mal katheterisiert.

Bis zum 5. Mai in jeder Beziehuug glatter Krankheitsverlauf, Temperatur bewegt sich in den Bahnen von 37,5—38,5, Puls 80—88; nur am 1. Mai Steigung auf 112 und abends Abfall auf 104.

Am 5. Mai Tem. 37,2, Puls 80, abends 74,

Am 6. Mai Temp. 37,0, Puls 72, abends Temp. 37,0, Puls 72. Subjektiv immer sehr wohl, abends ganz lebhaft und heiter, Nachts guter Schlaf, früh um 5 Uhr klingelt Pat. die Wärterin, ist beim Eintreten derselben schon im Verscheiden.

Sektionsbefund: Normaler Zwerchfellstand; beide Lungen stark gebläht, frei in ihren Pleurahöhlen; linkes Lungenparenchym blass, trocken, gut lufthaltig, sonst normal. Rechte Lunge im tiefsten Teile des Unterlappens sehr blutreich, sonst wie links. In der linken Arteria pulmonalis ziemlich tief in die kleinsten Äste reichende, sehr unregelmässig verzweigte Gerinnsel, die den Gefässwänden nirgends anhaften, aber sämtlich gleich alt zu sein scheinen. In der rechten Pulmonalis nur vereinzelte Gerinnsel. Herz von normaler Grösse, schlaffes Subperikard, mässige Fett-

entwickelung, dunkelflüssiger Inhalt der Ventrikel. Venenostien gut durchgängig; der Conus pulmonalis wird von einem entfärbten, verzweigten, zusammengeschobenen, thrombosierten Gerinnsel ausgefüllt. Dem Endokard des rechten Ventrikels haftet ein älteres Gerinnsel an.

Leber gross, einige verkalkte Herde auf der Oberfläche sichtbar, hervorgerufen durch Pentasternum, kleiner verkalkter Echinococcus. Auf der Oberfläche der linken, glatten Niere einige Cysten, rechte Niere normal. Blasenschleimhaut stark gerötet, sammetartig mit fetzigem Belag. An der Stelle des Muttermundes Bündel von Ligaturen. Uterus fehlt. Tuben stark geschwollen; Ovarien fibrös atrophisch, etwas blutreicher als normal. In der Nähe der rechten Adnexe thrombosierte Vene.

Diagnose: Embolia arteriae pulmonalis utriusque ex thrombophebitide plexus spermatici. Cor adiposum. Adenitis carcinomatosa glandularum lymphaticarum retroperitonealis. Cystitis katharrhalis recens. Adipositas.

Epikrise: Es kann keinem Zweifel unterliegen, dass die Lungenembolie von den durch entzündliche Prozesse an den rechten Uterusadnexen in den Beckenvenen hervorgerufenen Thrombosen ihren Ausgang genommen haben. Dies bestätigt die Sektion Thrombophlebitis des Plexus Spermatikus. Der weitere Sektionsbefund der carcinomatös degenerierten Lymphdrüsen und der älteren Blutgerinnsel im rechten Herzen, deutet auf der anderen Seite dahin, dass es sich auch um marantische Thrombosen handeln kann, bedingt durch das Carcinom.

Aus dem ganzen klinischen Verlaufe, dem Verhalten des Pulses zur Temperatur deutet nichts hin, was uns eine Embolie vermuten lassen konnte. Und so kam uns die Katastrophe vollkommen überraschend. Wer wollte aus einem einmaligen Ansteigen des Pulses, wie in diesem Falle am zweiten Tage nach der Operation, die Entwickelung einer Thrombose schliessen!

Fall 10. Jahrgang 1896/97. Journal No. 236.

Descensus vaginae anterior et posterior.

Frau W., 55 Jahre, 8 Geburten; bei dem ersten Kinde Zange mit Dammriss, erste Geburt vor 28, letzte vor 14 Jahren. Deutliche Senkung, die immer mehr zunahm. Menses normal. Menopause seit 5—6 Jahren.

Aufnahme am 8. Februar 97 wegen ausgesprochenen Vorfalls. Pat. sehr fett und blutreich. Lunge scheinbar gesund; Herz etwas verbreitert, Töne rein; Puls mässig kräftig. Die ganze Vagina ist invertiert. Portio in der Vulva sichtbar, Vulva vollständig klaffend. Diagnose: Descensus vaginae ant. et post.

Am 10. Februar typische Kolporhaphia anterior et posterior. Kolpoperineorhaphia und Operation hat glatten Verlauf, ist aber sehr blutig.

Bis zum 27. Februar glatter Krankheitsverlauf. Damm heilt in Folge der schweren Beweglichkeit und Unruhe der Pat. nicht ganz per primam, dagegen gut per secundam bei Behandlung mit essigsaurer Thonerde.

Am 27. Februar ist der Puls zum ersten Male elend und schwach, dünn. Nach dem Zurechterichten des Bettes plötzliche Atemnot und Cyanose. Erneuerter Anfall in derselben Art am

28. Februar früh und abends. Puls wird elend, frequent, oft kaum zu fühlen, 140. Auf Lunge vorn und seitlich überall Atmung. Beim Schütteln des Kopfkissens plötzliches Unwohlsein, Atemnot, Cyanose, Puls dünn. Pat. erholt sich allmählich.

29. Februar. Erneuerter Anfall. Exitus 9^{50}h a. m.

Sektionsbefund: Sehr fett; Zwerchfellstand normal; Herz etwas vergrössert, sämmtliche Ostien bequem durchgängig. Endokard und Klappen zart. Myocard ausgesprochen schlecht und brüchig, von dunkelbrauner, trüber Farbe; Fetteinlagerungen. In beiden Ventrikeln flüssiges Blut und Fibringerinnsel. In der Aortenintima einige Einlagerungen von Fett und Kalk. Elastizität stark herabge-

setzt. Linke Lunge an der Spitze leicht adhärent. Unter der Pleura des Unterlappens zahlreiche Hämorrhagieen. Bronchialschleimhaut wesentlich injiciert; Parenchym, Luft- und Blutgehalt normal. In der linken Arteria pulmonalis steckt ein, das ganze Volumen ausfüllender Embolus. Rechte Lunge, an den unteren Partieen Verwachsungen mit der Pleura. Pleura am oberen und mittleren Lappen glatt, von grauvioletter, am stumpfen Rande des Unterlappens von schwarzer Farbe. Unter der Pleura eine handtellergrosse Blutung, die sich aus zahlreichen kleinen Alveolen entsprechenden Blutungen zusammensetzt. Hier ist die Oberfläche prominent, fühlt sich derb an. Befund der Bronchieen wie links. In der Arteria pulmonalis steckt ein graurötlicher zum Teil dunkelroter Embolus. Der Ober- und Mittellappen sehr feucht, überall lufthaltig, doch in den hinteren Partieen ist der Luftgehalt herabgesetzt, der Unterlappen blutreich, sehr feucht.

Leber an der Peripherie stark verfettet. sonst bietet das Organ, wie Milz und Niere, das Bild einer allgemeinen Stauung. Die Quelle der Embolie war nicht zu finden.

Diagnose: Atrophia fusca myocardii. Degeneratio adiposa cordis. Embolia arteriae pulmonalis utriusque. Infarctus haemorrhagicus, Pleuritis. Stauungs-Leber,-Niere und Milz.

Epikrise: Der Ausgang der Embolie liess sich nicht feststellen, da Thrombosen bei der Sektion nicht gefunden wurden. Gröbere Symptome fehlten hier vollkommen. Man kann sich nur einigen Vermutungen hingeben, gestützt auf den Sektionsbefund. Die Lungeninfarkte, die hochgradige Stauung der Bauchorgane berechtigten doch sehr die Annahme, dass Thrombosen schon vor der Aufnahme bestanden haben, welcher Natur die Thrombosen waren, das muss unentschieden bleiben. Die braune Atrophie des Herzens, die fettige Degeneration des Herzens waren auch hier Vorschub leistende Momente für die Entwickelung der tötlichen Lungenembolie.

Der Puls zeigt ein ganz eigentümliches Verhalten, seit dem 18. Februar steigt er ganz allmählich, fast unbemerklich in die Höhe, was fast den Charakter einer praemonitorischen Steigung haben könnte, dann verharrt er Tage lang in der einmal angenommenen Höhe, ohne dass andere klinische Symptome auftreten, die den Anzug der Embolie hätten signalisieren können. Auch mit dem Eintritt des Collaps steigt auch der Puls wieder an. Immerhin ist der Kontrast zwischen Puls und Temperatur auffallend.

Dies sind die Fälle von Embolieen mit tötlichem Verlaufe, die an der hiesigen Frauenklinik sich in einem Zeitraum von 10 Jahren ereigneten.

Herr Professor Dr. Fehling hatte die Güte, mir noch zwei weitere Fälle aus seiner Privatpraxis zur Verfügung zu stellen. Aus wohl zu verstehenden Gründen, kann hier nur die Epikrise folgen:

Bei zwei Fällen der Privatpraxis, deren Puls- und Temperaturkurve genau beobachtet waren und bei denen beiden kleine Lungenembolien, hämorrhagische Infarkte mit Blutauswurf auftraten, stieg die Pulskurve erst, nachdem die pleuritischen Schmerzen da waren, denen dann der Blutauswurf folgte.

Bei beiden Fällen trat später eine Thrombophlebitis femoralis ein, auch hier war die Steigerung der Pulskurve nicht praemonitorisch, sondern erst als die die Thrombophlebitis begleitenden Schmerzen schon da waren.

Bei dem grossen Interesse, das die genaue Beobachtung von Puls- und Temperaturkurve haben muss, sei es mir gestattet, die Kurven zweier Patientinnen anzuführen, bei denen Lungenembolieen auftraten, die zur Ausheilung kamen. Die Kurven haben um so grösseres Interesse, da sie den besten Beweis liefern, dass das Mahler'sche Phaenomen nicht konstant ist, sondern uns des Öfteren im Stich lässt.

Fall 1. Jahrgang 1897/98 Journal No. 258

Kystoma ovarii utriusque.

Frau Sch. 30 Jahre alt, 6 Geburten, 5 ausgetragene Kinder, Geburten spontan, Wochenbetten glatter Verlauf. 1 Abort von III Monaten. Menses normal. Nach 3 monatlicher Menopause traten am 5. Mai starke Blutungen auf. Von der hiesigen Poliklinik behandelt. Tamponade. Es wurde an eine Zwillingsschwangerschaft gedacht. Leibesumfang entsprach einer Gravidität von VI Monaten. Langsame, ständige Zunahme des Leibesumfanges. Seit Anfang Nov. Schmerzen auf der linken Seite, Kurzatmigkeit und Erbrechen.

Am 19. Nov. 96 Aufnahme. Bei der mageren, sehr stark heruntergekommenen Patientin wird ein bis an die Rippenbogen reichender, prall elastischer, deutlich fluktuierender Tumor, der oberhalb der Symphyse eine querverlaufende Furche zeigt, als ein Ovarialkystom diagnostiziert.

20. Nov. Operation: Ovariotomia duplex per Laparotomiam. Glatter Operationsverlauf, mit einigen Schwierigkeiten beim stumpfen Lösen des Tumors.

21. Nov. Naht gut; auf Klysma Durchgang der Winde.

23. Nov. 2 mal katheterisiert; Kal. chlor. ohne Erfolg; Winde spontan.

26. Nov. Bisher noch immer Katheterismus, heute Urin spontan.

Bis zum 30. Nov. mittags glatter Verlauf. Plötzlicher, schwerer Collaps, Puls steigt ganz enorm, kaum zählbar, Atmung sehr oberflächlich. Gegen Abend erholt sich die Patientin. Normaler Herz- und Lungenbefund.

Bis zum 6. Dez. morgens und abends Campheröl, Seit dem 5, Dez. hohes Fieber.

Am 6. Dez. In der linken, mittleren Axillarlinie, in der Höhe der IV. Rippe ein kleiner Bezirk, wo bronchiales Exspirium, und ganz leichte Dämpfung zu finden war. Pat.

klagt an dieser Stelle über Stechen beim Atemholen; 3 mal täglich 0,3 Coffeïn.

Bis zum 11. Dez. andauernd hohes Fieber. Pat. klagt immer noch über heftige Schmerzen beim Atemholen, die sie jetzt in die Nierengegend verlegt. Urin negativ.

12. Dez. Pat. von jetzt ab fieberfrei, ohne dass ein objektiver Befund dem Fieber entsprochen hätte.

Am 25. Dez. kann Patientin aufstehen.

Am 30. Dez. Pat. wird mit normalem Lungenbefunde als geheilt entlassen.

Der am 30 Nov. plötzlich auftretende Collaps musste uns ganz und gar überraschend kommen, da der Puls eben nicht jene praemonitorische Steigung zeigte.

Erst mit dem Eintritt des Collaps steigt der Puls zugleich zu einer enormen Frequenz an. Aber charakteristisch ist die Höhe der Temperatur in den Tagen vom 5—10 Dez. für die wir keine Erklärung hatten; nur ist der Eintritt nicht praemonitorisch, sondern er trat auf zu derselben Zeit, wo wir physikalisch diagnostisch die Veränderungen in den Lungen feststellen konnten, und die Pat. über Stechen in der Seite klagte.

Fall 2. Jahrgang 1898/99 Journal No 75.

Endometritis haemorrhagica et Kystoma interstitiale der vorderen Uteruswand.

Frau B. 42 Jahre alt. 2 Geburten normal. Menses regelmässig; 1896 in der hiesigen Klinik wegen Metritis und Endometritis fungosa behandelt. Es bestand hier schon eine linkseitige Schenkelvenenthrombose.

Am 24. März 98. Aufnahme wegen starker Blutung. Die Untersuchung bei der sehr anämischen, stark abgemagerten Patientin ergab: Endometritis haemorrhagica et Kystoma interstitiale.

Am 26. März. Totale Exstirpation des Uterus mit seinen Adnexen wegen hochgradiger Anämie. Die Operation bietet wegen der allseitigen Verwachsungen mit der Nachbarschaft viele Schwierigkeiten.

Bis zum 31. März glatter, normaler Krankheitsverlauf. In den ersten Tagen katheterisiert.

Am 1. April. Etwas Husten, Halsschmerzen, leichte Rötung. Priessnitz.

Am 2. April. Etwas hämorrhagisches Sputum.

Am 6. April. Bei der Revision des Stumpfes findet sich hinter dem rechten Stumpfe ein Abscess.

Am 7. April. Anschwellen des linken Unterschenkels, die Haut ist stark gespannt. Im Verlaufe der Vena saphena Schmerzhaftigkeit. Hochlegen des Beines; Priessnitz.

Am 11. April. Noch hämorrhagisches Sputum, Lungen normal.

Am 12, April. In der Knöchelgegend des linken Unterschenkels zeigt sich stärkeres Oedem und Schmerzhaftigkeit.

Am 29. April darf Pat. aufstehen und wird am 3. Mai als geheilt entlassen.

Das Auftreten des Fiebers in den ersten acht Krankheitstagen kann wohl nicht den Anspruch erheben, für die Diagnose einer verborgenen Thrombose „charakteristisch" zu sein. Es ist wohl nichts weiter als ein durch die hochgradige Anämie verlängertes und gesteigertes Resorptionsfieber. Hätten wir nicht aus der Anamnese gewusst, dass 96 schon eine Venenthrombose bestanden, wären nicht die Lungensymptome und das Anschwellen des linken Beines aufgetreten; aus dem Verhalten des Pulses zur Temperatur hätten wir schwerlich die Lungenembolie diagnostizieren können.

Bei dem innigen Zusammenhange, der zwischen Thrombose und Lungenembolie besteht, scheint ein Besprechen der Aetiologie der Thrombosen am Platze zu sein. Von jeher unterscheidet man, entzündliche, traumatische, Compressions- Dilatations- und endlich marantische Thrombosen.

Vor allen Dingen möchte ich darauf hinweisen, dass bei den uns beschäftigenden Zuständen fast regelmässig ein Zusammenwirken verschiedener Ursachen das Zustandekommen von Thrombosen und damit der Lungenembolie bedingt.

Überschauen wir die 10 zur Besprechung gekommenen Fälle, so finden wir die schon von Olshausen für das Auftreten von Lungenembolie nach Ovariotomieen ausgesprochene Ansicht bestätigt. Er sagt darüber:

> „Das Primäre pflegt in allen ähnlichen Fällen ein Entzündungsheerd im Becken zu sein. Dieser ruft eine Thrombose entweder der Beckenvenen oder der der Schenkelvenen hervor, wobei teils die Kompression eines Hauptstammes, teils die Nähe des Jaucheheerdes und die Resorption von Bestandteilen derselben wirksam sein können".

Diese Aetiologie trifft aber auch für nicht operierte Fälle zu. Wir konnten auf Grund der Sektionen von den 10 Fällen in 4 Fällen (2, 3, 5, 10) entzündliche Veränderungen nachweisen, und in weiteren 2 Fällen (1, 4), sind sehr wahrscheinlich entzündliche Prozesse mit im Spiele gewesen, trotzdem die Sektion einen sicheren Beweis nicht erbringen konnte.

Somit ist in diesen Fällen die Entwickelung der Thrombose darauf zurückzuführen, dass Entzündungserreger entweder direkt in die Blutbahn gelangten oder aber — und dies scheint mir wohl vorwiegend der Fall zu sein — es entwickeln sich entzündliche Prozesse in der Umgegend der Gefässe, die dann auf die Venenwand übergreifen. Warum kommt es nun aber bei diesen fast täglich auftretenden Vorgängen im allgemeinen doch nur selten zu ausgedehnten Thrombosen oder noch seltener zu Lungenembolieen? Meines Erachtens deshalb, weil zum Zustandekommen ausgedehnter Thrombosen noch weitere begünstigende Momente erforderlich sind. Hierfür sprechen klar und deutlich unsere Fälle. Denn neben den entzündlichen

Vorgängen fanden wir stets — nur Fall 1 macht eine Ausnahme — als fernere begünstigende Momente hochgradige Anämie vor allen Dingen Veränderungen am Herzen. Ist der ganze Circulationsapparat intact, so ist es sehr unwahrscheinlich, dass eine Entzündung in der Umgebung einer kleinen Vene zu einer ausgedehnten Thrombose führt, dass auch grössere Venenstämme von Blutgerinnseln ausgefüllt werden. Denn nur in den Fällen, wo sich Blutgerinnsel in den grösseren Venenstämmen befinden, kommt es überhaupt zu tötlichen Lungenembolieen. Erst die Herzschwäche, die Verlangsamung des Blutstromes führt zur Apposition immer neuer Blutgerinnsel, bis schliesslich die Thromben in grössere Gefässe hineindringen und auch hier zu Gerinnungen führen, oder auch durch den hier stärkeren Blutstrom fortgerissen und verschleppt werden.

Somit sind die Veränderungen im Circulationsapparat als zweites, ätiologisches Moment anzusehen. Von unseren 10 Fällen fanden wir auf Grund der gemachten Sektionen 9 mal Veränderungen am Myocardium wie Fettherz, braune Atrophie. In Fall 5 fand sich eine bedeutende Dilatation des rechten Herzens. In Fall 7 ferner eine Endocarditis verrucosa. Die braune Atrophie des Herzens ist wohl in den meisten Fällen als eine Teilerscheinung von allgemeinem Marasmus des Körpers aufzufassen. Deshalb findet sie sich auch am ausgesprochendsten bei malignen Tumoren, namentlich auch, wenn dieselben zu ausgedehnten Metastasen in der Bauchhöhle geführt haben.

Die erwähnten Herzveränderungen, insbesondere die Herzverfettung, findet man unter gynäkologischen Erkrankungen, wie die Erfahrung gelehrt, am vorwiegendsten bei den Myomen des Uterus ausgesprochen.

Ferner können grosse Tumoren einen direkten Druck auf die Gefässe, namentlich auf die Beckenvenen ausüben, der zur Verlangsamung der Circulation führt.

Neben den Myomen sind es von den Neubildungen hauptsächlich noch die malignen Tumoren, die bei längerem Bestande besonders häufig eine Thrombosenbildung veranlassen. Ganz abgesehen davon, dass bei den malignen Tumoren des Uterus durch die starken Blutungen und jauchigen Ausflüsse anämische Zustände herbeigeführt werden, verursachen die malignen Tumoren schwere Veränderungen des Blutes, die nach der Untersuchung von F. Müller, hauptsächlich auf die deletären Wirkungen der im Blute Krebskranker kreisenden Toxine auf das Protoplasma zurückzuführen sind. Infolge dieser Veränderungen des Blutes, die in neuerer Zeit eingehender von Norden und Gravitz untersucht sind, scheint das Blut besonders zur Gerinnung zu neigen. Dazu kommt noch, dass die Gefässe von der Neubildung umwachsen, teils durch sie comprimiert, teils die Gefässwandungen selbst in Mitleidenschaft gezogen und dadurch Veränderungen der Intima verursacht werden, die zur Thrombosenbildung führen. Es ist daher sehr wahrscheinlich, dass der bei solchen Kranken so oft beobachtete Tod an „Herzschwäche“ des Öfteren seine wahre Ursache in einer Lungenembolie haben wird.

Ein weiteres für die Thrombosenbildung beförderndes Moment ist die Anämie mit ihren sekundären Veränderungen des Blutes. Zumal bei schnell wechselnden Tumoren geht eine starke Vermehrung und Erweiterung der Gefässe nicht allein in der Geschwulst selbst, sondern auch in ihrer Wandung vor sich. Daher findet man in derartigen Tumoren oft kolossal entwickelte Venen. Zugleich auch pflegen die Gefässe in den Lig. lat. enorm vermehrt und bis zur Fingerdicke erweitert zu sein. So kommt es dann leicht zur Verlangsamung der Circulation, ja selbst zur Stauung; treten dann noch Veränderungen am Herzen hinzu, so sind die wesentlichen Momente vorhanden, die einer Thrombosenbildung den besten Vorschub leisten können.

Es mögen nun noch kurz jene Momente Erwähnung finden, welche die Gelegenheitsursache für eine Lungenembolie sind. Nach jeder grösseren gynäkologischen Operation pflegen je nachdem in geringerem oder grösserem Grade Windverhaltungen aufzutreten, infolgedessen wird das Darmrohr stark aufgetrieben und kann auf die Gefässe einen gewissen Druck ausüben. Hatten nun entzündliche Prozesse im Venensystem zur Thrombosenbildung geführt, die in Folge der Compression durch das Darmrohr zur weiteren Ausdehnung gekommen war, und wird diese Compression plötzlich, indem das Darmrohr durch reichlichen Abgang der Winde zur Norm erschafft, aufgehoben, so können sehr leicht durch den plötzlich beschleunigten Blutstrom Pfröpfe mit fortgerissen und in die Lungenarterien verschleppt werden, um hier die tötliche Lungenembolie herbeizuführen.

Ein weiteres Moment sind jene plötzlichen Erschütterungen des Körpers, wie Niessen, Aufstossen, stärkere Hustenanfälle; plötzliches, energisches Aufrichten im Bette, wie es sehr leicht der Fall sein kann bei der physikalisch-diagnostischen Untersuchung für die unverzeihliche Nachlässigkeit einer Wärterin, die zu bequem war beim Urinieren oder Defäkation der Patientin in der vorgeschriebenen Weise behülflich zu sein, sondern die schwache Patientin sich selbst überliess, hat leider oft manche Patientin, die zu den schönsten Hoffnungen berechtigte mit ihrem Tode durch Lungenembolie büssen müssen. Daher ist ein gut geschultes, auf das Peinlichste folgsames Dienstpersonal von unschätzbarem Werte und dringend geboten, wenn gynäkologische Operationen mit Erfolg gekrönt sein sollen.

Auf eine genaue Erörterung der pathologischen Anatomie insbesondere der Genese der Thrombose und Embolie, auf eine eingehende Besprechung des klinischen Bildes insbesondere der gröberen Symptome des Näheren hier einzugehen, erscheint nach der ausführlichen Mahler'-

schen Darlegung überflüssig. Hingegen ist ein Besprechen des sogenannten Mahler'schen Phaenomens d. h. des eigentümlichen Verhaltens des Pulses zur Temperatur geboten. Überblicken wir die zur Besprechung gekommenen Fälle, so kommen wir zu dem Resultate, dass leider in allen Fällen uns das von Mahler für verborgene Thrombosen so charakteristische „praemonitorische" Ansteigen in der Pulskurve im Stiche liess. In Fall 6, 7 und 10 trat der Tod ohne das geringste Anzeichen, das für eine verborgene Thrombose sprach, plötzlich und ganz unerwartet ein.

Es muss aber auch wieder berücksichtigt werden, dass in einzelnen Kurven von einem typischen Verhalten des Pulses aus dem Grunde nicht die Rede sein konnte, weil wir es in manchen Fällen mit entzündlichen Prozessen zu thun hatten. Infolgedessen zeigen die Kurven häufig einen sehr unregelmässigen Verlauf.

Wenn auch Wyder, wie schon oben erwähnt wurde, für die Mahlersche Sache voll und ganz eingetreten ist, so konnten wir uns doch nicht von der Richtigkeit, dem Kernpunkte der ganzen Mahlerschen Arbeit, von jenem für die Thrombose charakteristischen, als konstant auftretenden, praemonitorischen Ansteigen des Pulses überzeugen. Dies beweisen, von den der Arbeit zu Grunde liegenden 10 Fällen abgesehen, klar und deutlich die beiden Kurven der beiden Patientinnen, die in den letzten beiden Jahrgängen in der hiesigen Königlichen Universitäts- Frauen-Klinik, im Anschluss an eine gynäkologische Operation an Lungenembolie erkrankten, aber als ausgeheilt entlassen werden konnten; in beiden Fällen fehlt das praemonitorische Ansteigen des Pulses, in dem einen kam uns trotz der genauen Beobachtung des Pulses, der in seinem Verhalten nichts auffallendes zeigte, die Lungenembolie vollkommen unerwartet, in dem anderen deutete nicht der Puls, sondern die Anamnese auf die Diagnose einer Lungenembolie hin. Demnach stehen wir, was die Garantie, die Möglichkeit,

rechtzeitig die Diagnose auf Lungenembolie stellen zu können, was die sich daran schliessende Prophylaxe anlangt, leider Gottes so ziemlich noch auf demselben Standpunkte wie früher.

Immerhin gehört Mahler das grosse Verdienst, zuerst ein klinisches Bild für die Prognose der Thrombose und Embolie aufgestellt zu haben. Er war der erste, der auf den Kontrast zwischen Puls- und Temperaturkurve aufmerksam machte. Wenn es auch nicht richtig ist, die Erscheinungen am Pulse so regelmässig, so konstant sind, wie Mahler es behauptet, so liegt doch für darin ein Mahnruf, dem Verhalten des Pulses zumal nach Operationen, die schärfste, genaueste Beobachtung zu widmen. Eine mehrere Tage anhaltende, im auffallenden Kontraste mit der Temperatur stehende Pulsfrequenz, der wir früher nicht so skeptisch gegenüber standen, wird uns jetzt zur äussersten Vorsicht mahnen. Auch wenn alle anderen Anzeichen fehlen, werden wir in unserer Therapie sofort den Weg einschlagen, als hätten wir es mit einer verborgenen Thrombose, mit einer im Anzuge begriffenen Embolie zu thun. Denn dass der Puls in den meisten Fällen von Thrombose und Lungenembolie Unregelmässigkeiten zeigt, geht aus den Krankengeschichten klar hervor.

Was die Prognose der Lungenembolie anlangt, so ist sie eine fast absolut schlechte. Sobald die grösseren Äste der Pulmonalis in Mitleidenschaft gezogen sind, tritt fast ausnahmslos binnen kurzer Zeit der Tod ein.

Was die Therapie anlangt, so stehen wir, wenn die Lungenembolie in ihrer vollen Grausamkeit aufgetreten ist, derselben machtlos gegenüber. Erholt sich aber die an Lungenembolie Erkrankte, was ja der Fall sein kann, wenn nicht ein allzubeträchtlicher Teil des Pulmonalkreislaufes in seiner Funktion lahm gelegt ist, so sind absoluteste, durch längere Zeit fortdauernde Bettruhe und Medikamente, welche die gesunkene Herzkraft zu heben vermögen, wie Coffeïn, Aether, Campher, Digitalis etc. die einzigen Mittel, die uns zur Verfügung stehen.

Um so wichtiger ist die Prophylaxe, die in allen in Frage kommenden Fällen rechtzeitig angewandt viel leisten kann. Obenan steht die richtige Leitung der Geburten und vor allen Dingen der Nachgeburtsperiode. Ehe zur Operation geschritten wird, ist bei Patientinnen, die durch erhebliche Blutverluste sehr stark geschwächt sind, der gesunkene Kräftezustand zu heben. Immerhin wird es sich empfehlen, vor einem operativen Eingriffe den Puls auf eine etwaige Irregularität oder seine Kleinheit genau zu beobachten. Bestehen Thrombosen oder die Anzeichen einer überstandenen Thrombose, so ist die Operation möglichst lange hinauszuschieben und nur aus Indicatio vitalis vorzunehmen. Sind Herzdegenerationen diagnostiziert, oder hat die Vermutung derselben gewisse Berechtigung, so ist die Aethernarkose, wenn nicht wegen einer besonderen Bronchitis der Aether contraindiciert ist, der Chloroformnarkose vorzuziehen und die Operation selbst auf das Notwendigste zu beschränken.

Wie ja schon oben zur Genüge hingewiesen wurde und die Erfahrung gelehrt hat, geben die Operationen vorwiegend „den Anstoss zur Bildung von Thrombosen, wenn seitens des Blutes und Herzens, ferner durch Cirkulationsstörungen der Boden bereits vorbereitet ist“ (Mahler). Daher muss man Wyder in seinen Ausführungen nur beistimmen, dass gynäkologische Operationen, auch wenn sie für gewöhnlich „harmlos und ungefährlich“ erscheinen, nur bei strikter Indikation vorgenommen werden dürfen. Können doch gelegentlich die kleinsten Eingriffe, wie die Litteratur lehrt, eine tötliche Lungenembolie hervorrufen!

Leider werden wir in manchen Fällen nicht im Stande sein können, trotz der rechtzeitigen Diagnose, der entsprechenden Therapie, die tötliche Lungenembolie abzuwenden. Doch die Katastrophe ist nicht so hart, so grausam, wenn wir die Hinterbliebenen auf die drohende Gefahr schonend vorbereiten und aufmerksam machen könnten, als wenn wie ein Blitz aus heiterem Himmel der tragische Ausgang eintrat.

Zum Schlusse habe ich noch die angenehme Pflicht zu erfüllen, Herrn Geheimrat Professor Dr. Fehling für das gütigst überlassene Material und die freundliche Durchsicht der Arbeit meinen ergebensten Dank auszusprechen.

Lebenslauf.

Verfasser, Gustav, August, Philipp Bode, evangel. Konfession, wurde am 16. August 1872 als Sohn des Kaufmanns Friedrich Bode, zu Loccum Kreis Stolzenau a./d. Weser geboren. Bis Sekunda besuchte er das Real-Progymnasium zu Niemburg a./d. Weser, sodann das Kaiserin-Augusta-Viktoria-Gymnasium zu Linden bei Hannover, das er am 8. Februar 1894 mit dem Zeugnis der Reife verliess. Zuerst bezog er die Universität zu Greifswald bis Ostern 1895, sodann studierte er zwei Semester im Marburg, wo er am 5. März 1896 das Tentamen Physicum bestand. Hierauf ging er nach Göttingen, wo er am 1. April 1896 bis zum 1. Oktober 1896 seiner Militärzeit genügte bei der 14. Comp. des 2. Hessischen-Infant.-Reg. No. 82. Seit Ostern 1897 studiert er in Halle, wo er am 19. Dec. 1898 das Examen rigorosum bestand. Von 1. Februar 1898 bis 30. April 1898 war er als Volontair an der Königlichen Medicinischen Poliklinik thätig.

Während seiner Studienzeit hörte er die Vorlesungen folgender Herren Professoren und Dozenten:

In Greifswald:

Limprecht, Oberbeck, Holtz, Solger, Sommer, Gerstäcker, Ballowitz.

In Marburg:

Gasser, Zumstein, Disse, Meyer, Melde, Kossel, Zinke.

In Göttingen:

Wallach, Ebstein, Rosenbach, Orth, Dammsch.

In Halle:

von Bramann, Eberth, Fehling, Fränkel, Harnack, Haasler, von Herff, von Hippel, Hitzig, von Mering, Pott, Reineboth, Weber Wollenberg, Sandmann.

Thesen.

I.

Bei drohender Lungenembolie nach Geburten und gynäkologischen Operationen ist das prämonitorische Ansteigen des Pulses nicht konstant.

II.

Die Kinder müssen in der Schule nicht nach den Kenntnissen, sondern nach der Grösse rangieren.

III.

Auf die Einrichtung von Volksbädern ist mehr Gewicht zu legen.

Temperaturcurve.

Fall 1.

Jahr: 1889/90.

Journal-No. 197.

Name: Frau Z. 48 Jahre alt.

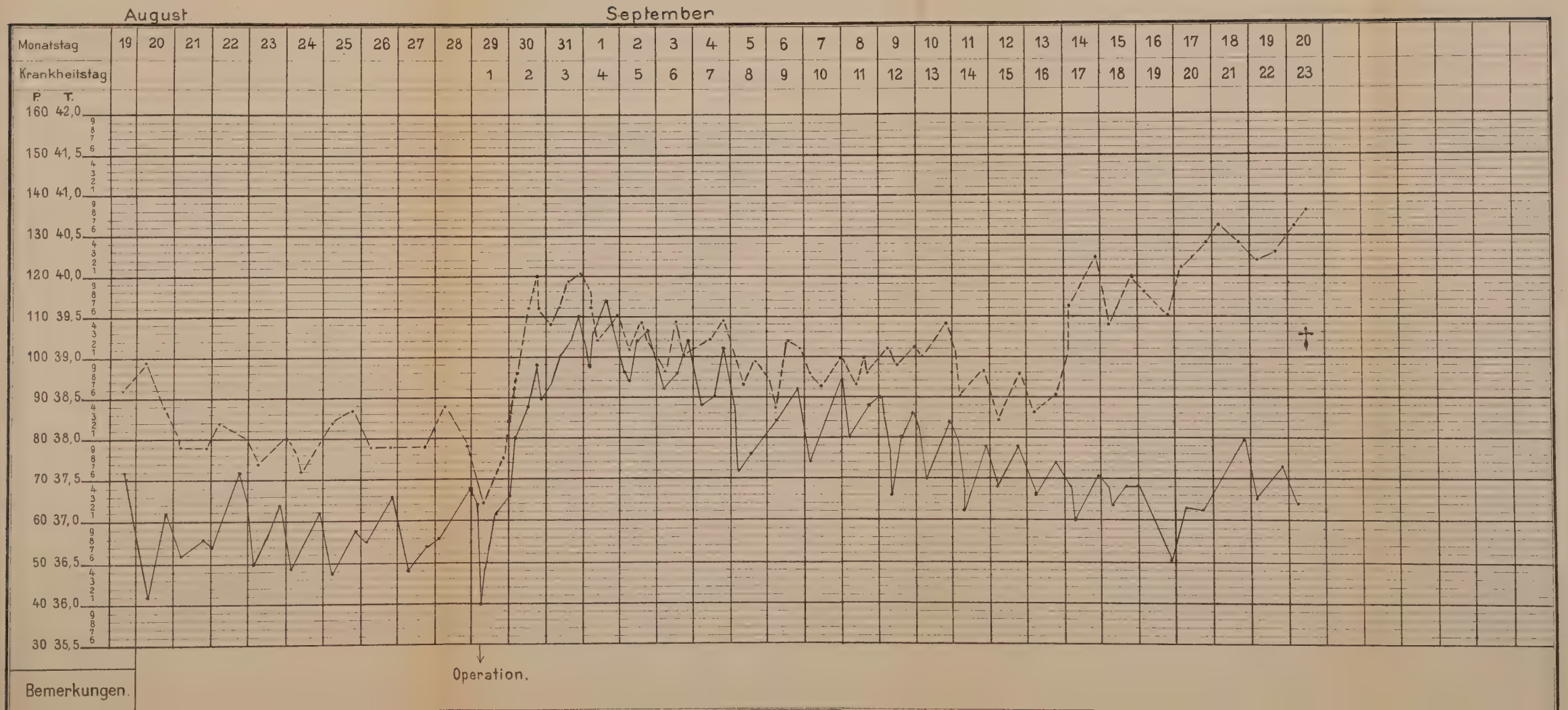

Temperaturcurve.

Fall 2.

Jahr: 1891/92.
Journal-No. 29.
Name: Frau G 40 J. VI para.

April | Mai

Monatstag	15	16	17	18	19	20	21	22	23	24	25	26	27	28	29	30	1	2	3	4/5	5	6	7	8	9	10	11	12	13	14	15	16
Krankheitstag	1	2	3	4	5	6	7	8	9	10	11	12	13	14	15	16	17	18	19	20	21	22	23	24	25	26	27	28	29	30	31	32

P. T.
160 42,0
150 41,5
140 41,0
130 40,5
120 40,0
110 39,5
100 39,0
90 38,5
80 38,0
70 37,5
60 37,0
50 36,5
40 36,0
30 35,5

Rheumat. artic. acutis.

Kal. chlor.

Analeptica.

Je 2,° Natr. salicyl.

Bemerkungen.

Temperaturcurve.

Jahr: 1891/92.

Fall 4.

Journal-No. 192.

Name: Frau H. 50 Jahre alt.

März

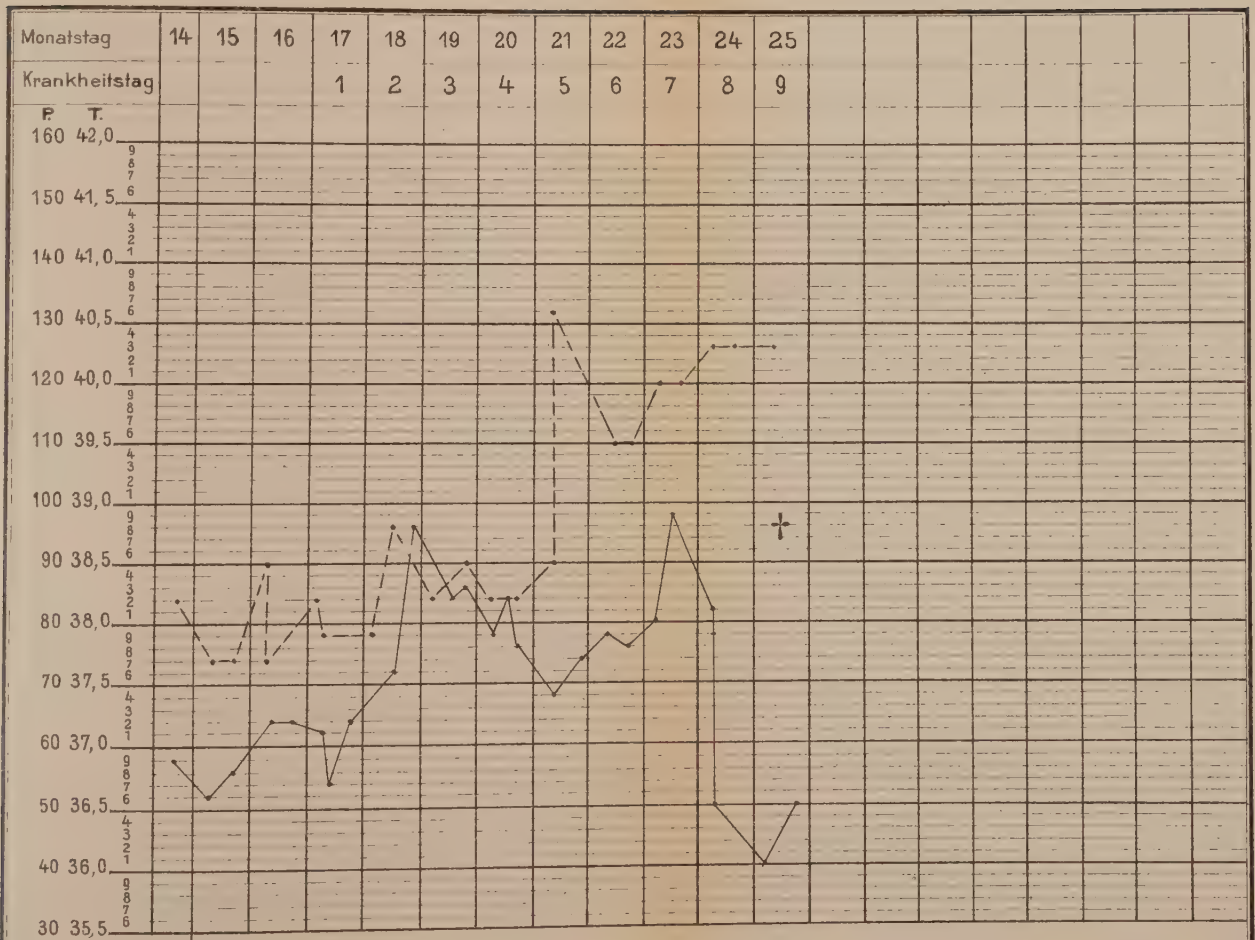

Bemerkungen.

Temperaturcurve.

Fall 5.

Jahr: 1892/93.

Journal-No. 43.

Name: Frau W. 52 Jahre alt.

April - Mai

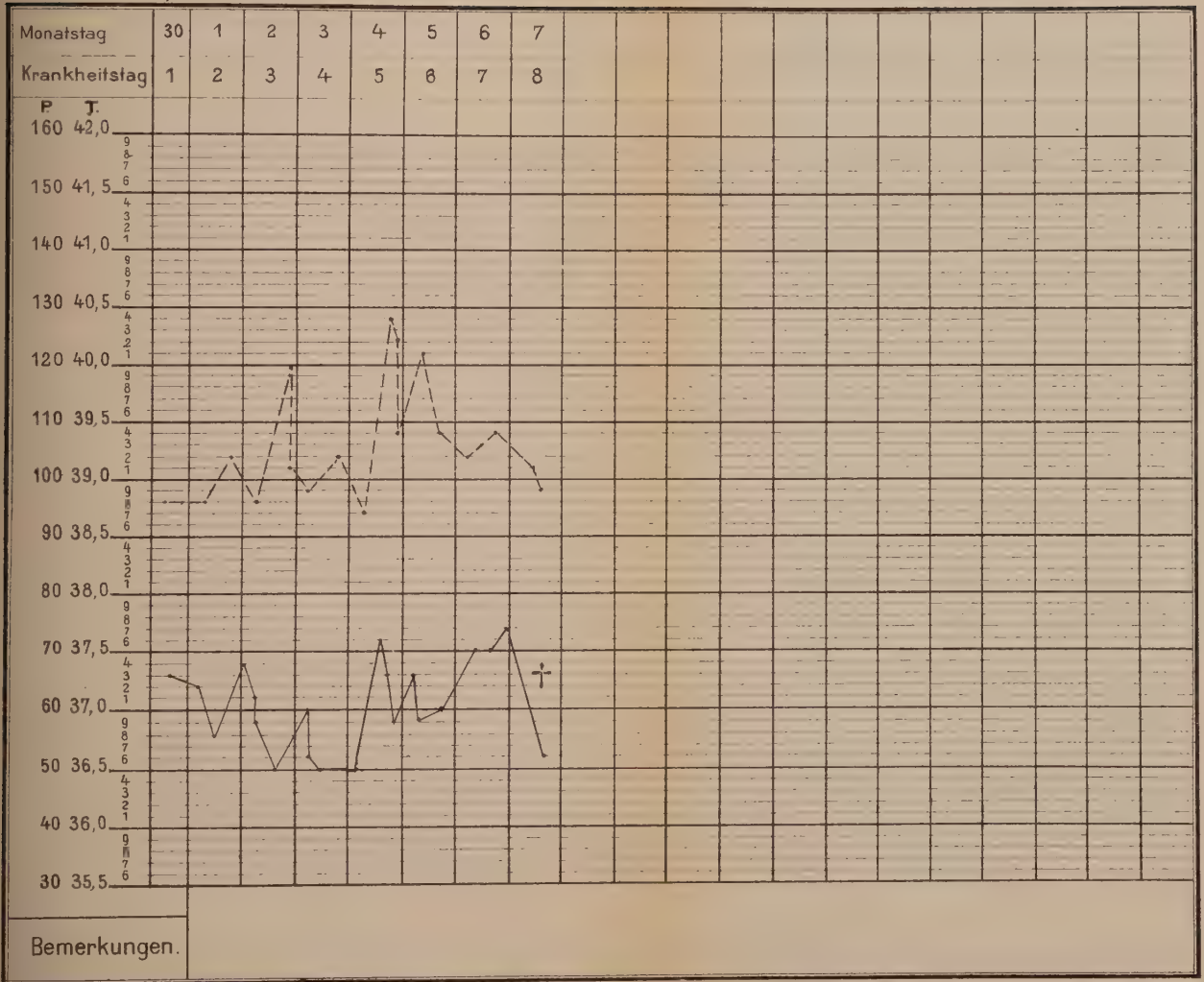

Temperaturcurve.

Fall 6.

Jahr: 1892/93.

Journal-No. 172.

Name: Frau K. 53 Jahre alt.

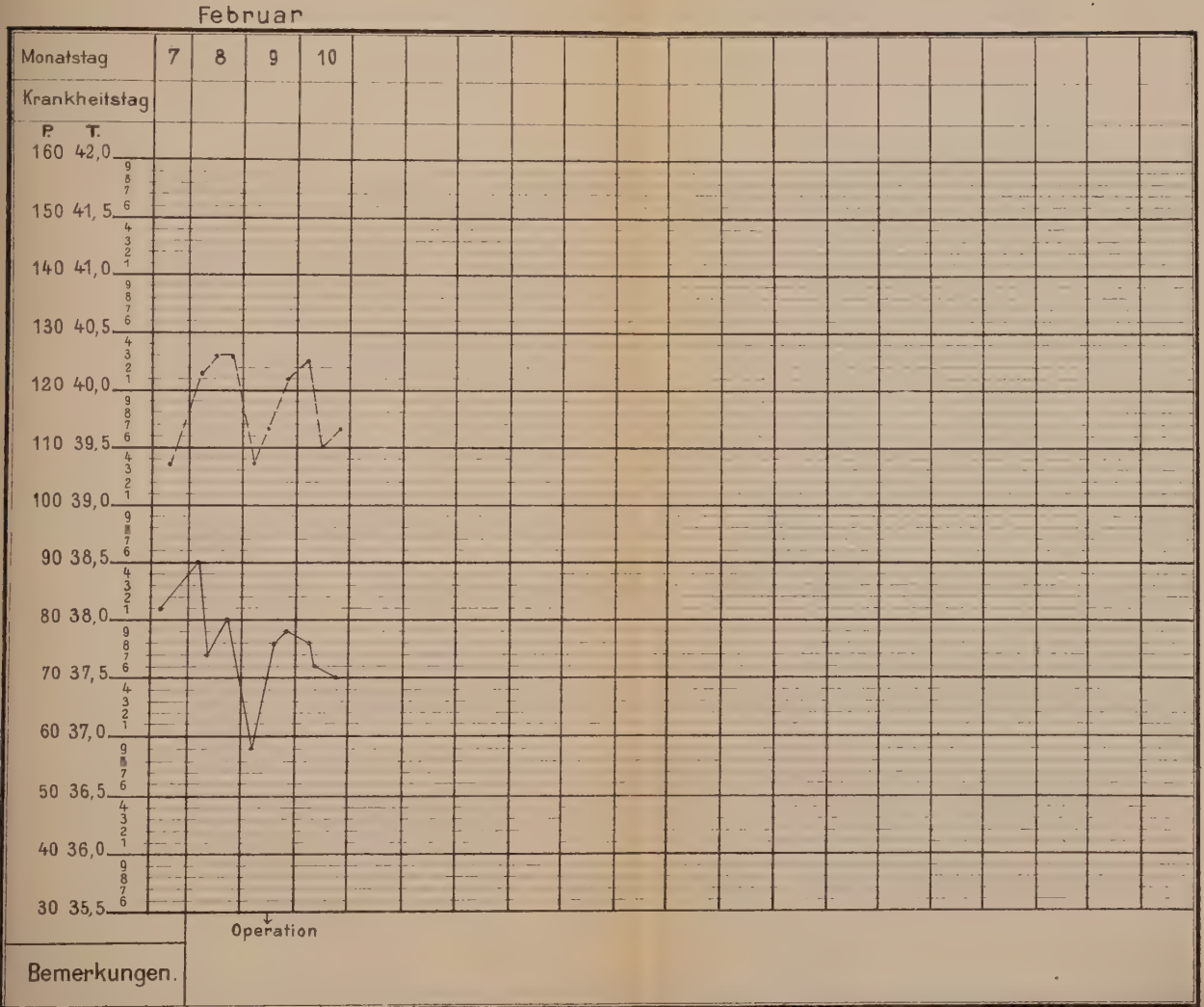

Temperaturcurve.

Jahr: 1893/94.

Journal-No. 170.

Name: Frau E. 44 Jahre alt.

Fall 7

Januar 1894.

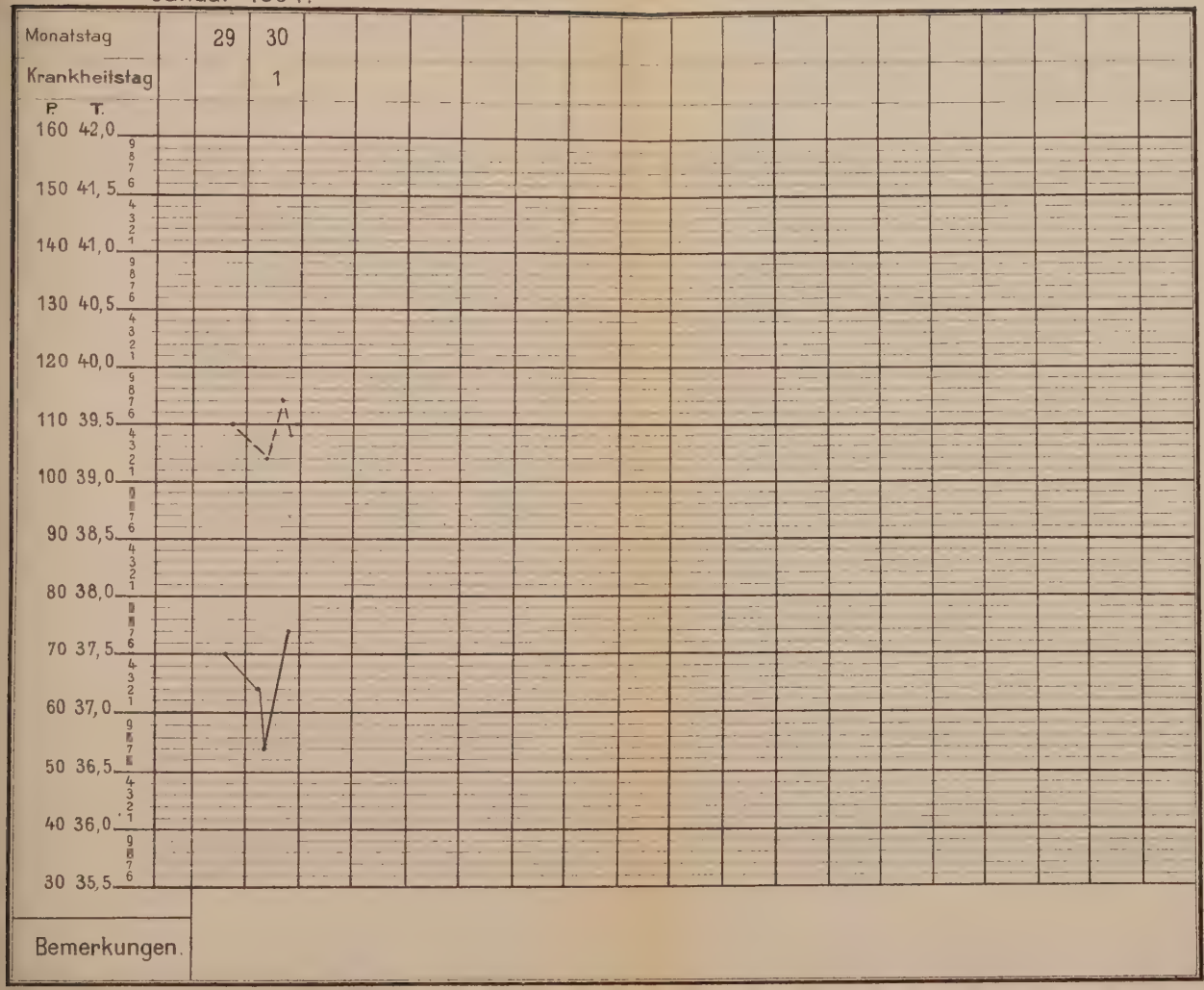

Temperaturcurve.

Fall 8.

Jahr: 1895/96.

Journal-No. 169.

Name: Frau F. 46 Jahre alt.

November

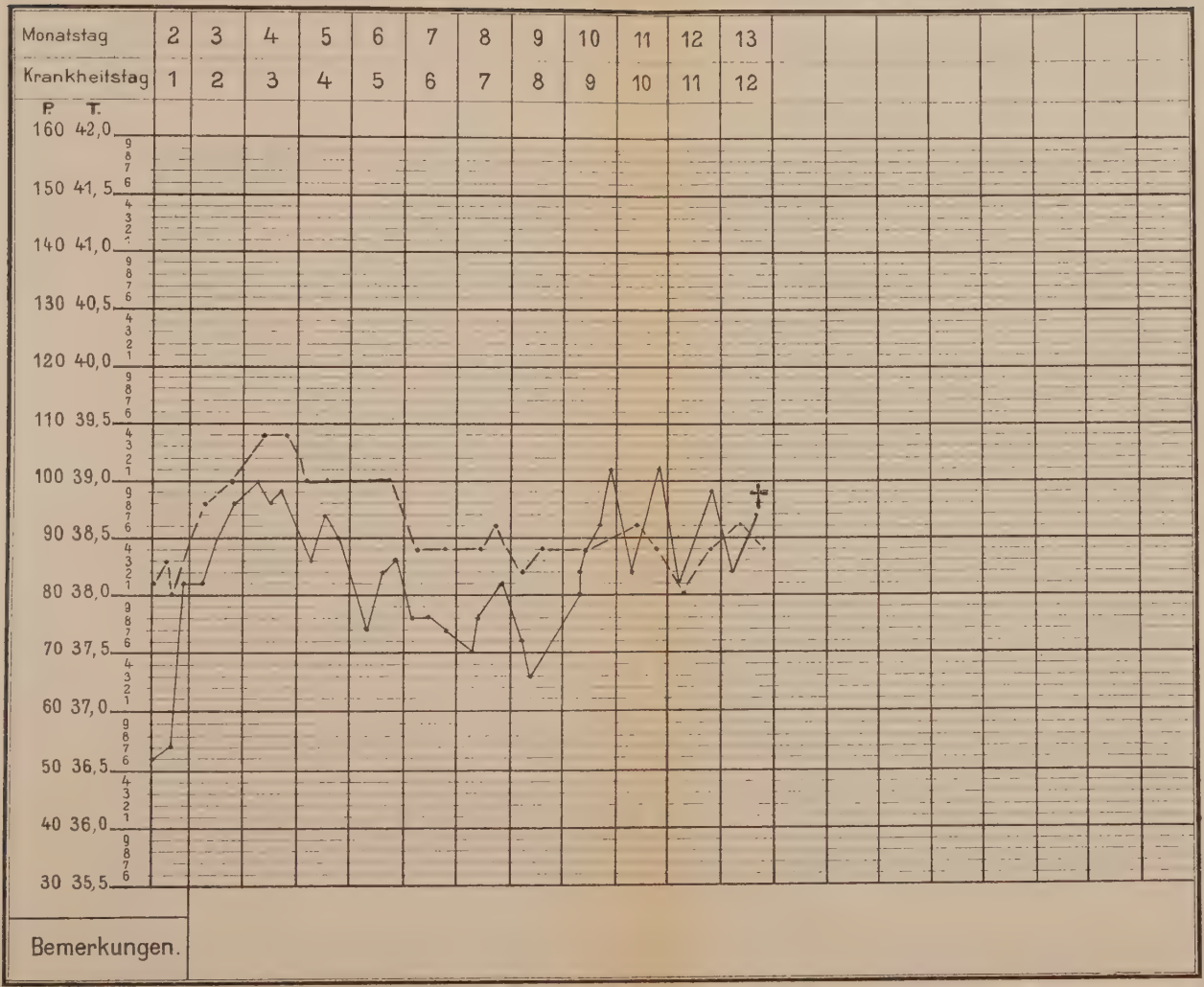

Temperaturcurve.

Fall 9.

Jahr: 1895/96.

Journal-No. 22.

Name: Frau W. 50 Jahre alt.

April – Mai

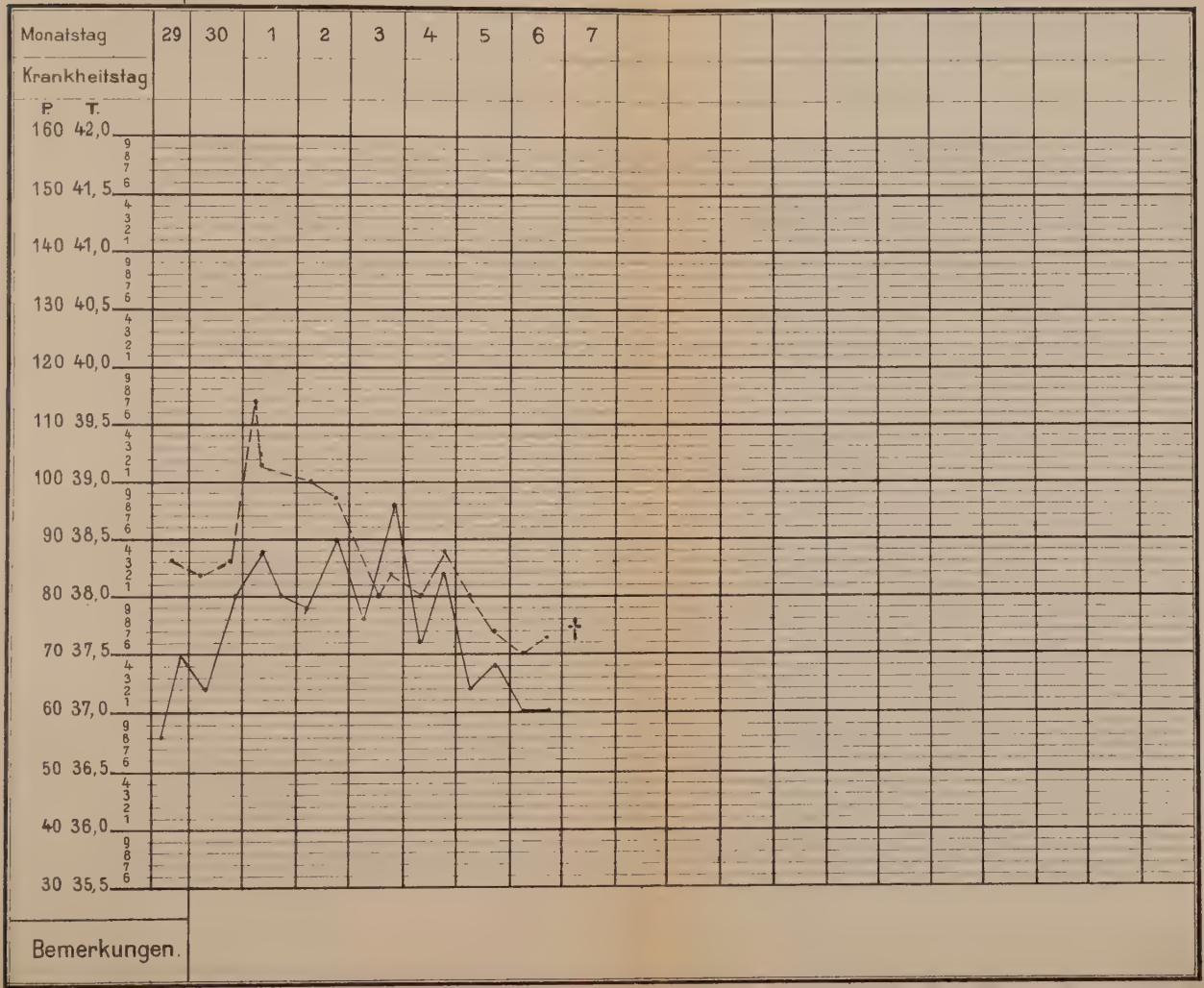

Temperaturcurve.

Fall 10.

Jahr: 1896/97.

Journal-No. 236.

Name: Frau W. 55 Jahre alt

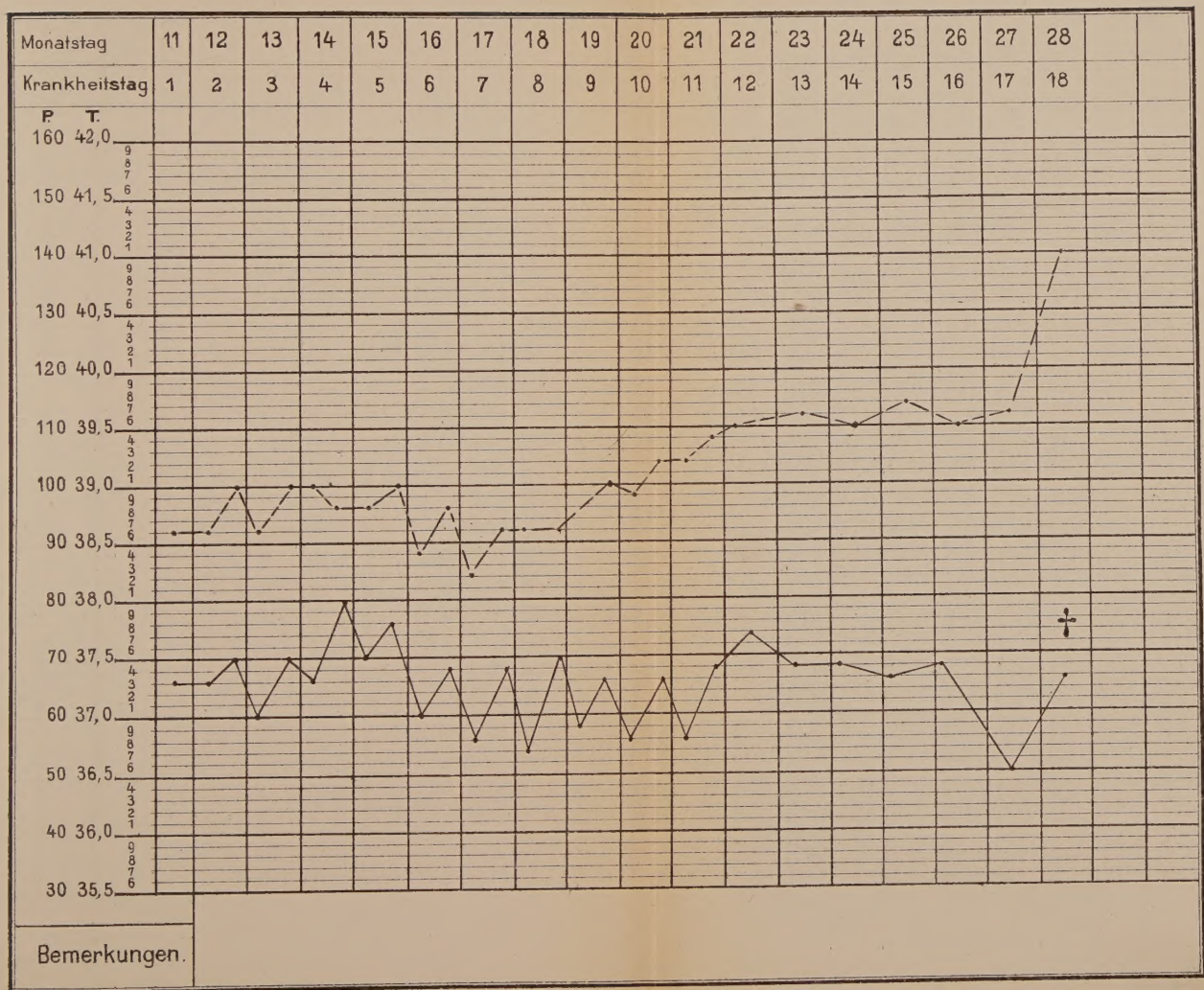

Temperaturcurve.

Jahr: 1897/98

Journal-No. 258.

Name: Frau A. Sch.

Fall 1.

Geheilt.

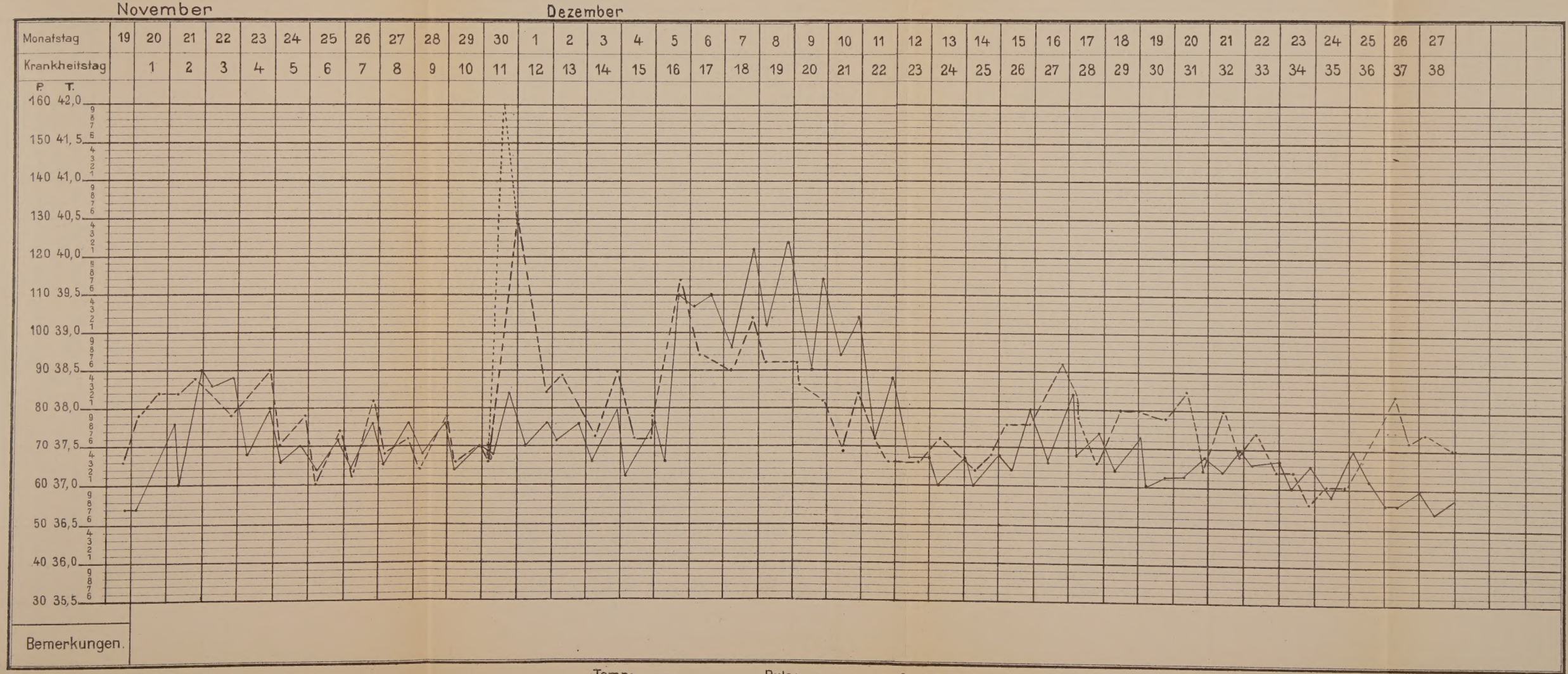

Temp: ——— Puls: - - - - - Schüttelfrost ✢